COSMETIC MEDICINE, 45. JAHRGANG, 2024, ISSN 1430-4031

KOSMETISCHE MEDIZIN + ÄSTHETISCHE CHIRURGIE

4.24

LIPÖDEM – HABEN WIR EINE LÖSUNG DES EWIGEN PUZZLES?

DAS DIREKTE BRAUENLIFTING FÜR MÄNNER

DIE LIPOSUKTION DER INFRAGLUTEALFALTE

gmc Gesundheitsmedien und Congress GmbH - Mommsenstr. 30 - 10629 Berlin
ZKZ 67633, PVSt+4, DPAG, Entgelt bezahlt 27
Muggenthaler Ästhetik
Herrn Dr.Dr. Frank Muggenthaler
Landstrasse 3
79261 Gutach bei Freiburg

gmc

Eingereicht: 24. Juni 2024, Akzeptiert: 10. Juli 2024

THE FLYING WING EXCISION – THE DIRECT BROWLIFT FOR MEN

Die FLYING WING EXZISION – das direkte Brauenlifting für Männer

FRANK MUGGENTHALER

KEY WORDS: direct browlift, subcutaneous brow lift, browlift for males

SUMMARY:
Drooping eyebrows, whether due to age or congenital factors, can make a face look rather tired or simulate excess eyelid skin. An eyelid correction would be the wrong approach in these cases and could even cause a deterioration. A brow lift, on the other hand, is a very good way of adjusting the desired brow position, making the entire facial expression appear more alert and fresh. There are several brow lift methods to choose from, which differ in the choice of incision lines and preparation levels. Various methods that are generally quite suitable for women are not practical for men. The high or absent hairline on the forehead and the thicker forehead skin make it difficult to perform subcutaneous, subgaleal or subperiosteal brow lifts. In contrast, the eyebrows of men can be lifted very well and relatively easily after excision of a skin spindle directly above the brows. To achieve truly natural-looking results and to avoid aesthetically displeasing scars, it is necessary to choose a well-defined excision that is not crescent-shaped but rather trapezoidal or wing-like in outline and to apply a careful approach to wound closure and scar management.

SCHLÜSSELWÖRTER: Direktes Brauenlifting, subkutanes Brauenlifting, Brauenlifting bei Männern

ZUSAMMENFASSUNG:
Abgesunkene Augenbrauen, sei es alters- oder genetisch bedingt, können ein Gesicht müde erscheinen lassen und möglicherweise einen Überschuss an Lidhaut vortäuschen. Eine Lidkorrektur wäre in solchen Fällen der falsche Weg und könnte sogar eine Verschlechterung bewirken. Im Gegensatz dazu ermöglicht ein Brauenlifting eine präzise Einstellung der gewünschten Brauenposition, was den gesamten Gesichtsausdruck wacher und frischer erscheinen lässt. Einige Methoden des Brauenliftings stehen zur Auswahl, die sich in der Art von Inzisionslinien und Präparationsebenen unterscheiden. Verschiedene Methoden, die sich im Allgemeinen gut für Frauen eignen, erweisen sich aber bei Männern als nicht praktikabel. Der hohe oder fehlende Haaransatz an der Stirn sowie die dickere Stirnhaut erschweren die Durchführung subkutaner, subgalealer oder subperiostaler Brauenliftings. Dagegen lassen sich die Augenbrauen bei Männern sehr gut und relativ einfach nach Exzision einer Hautspindel direkt über den Brauen anheben. Um wirklich natürlich erscheinende Ergebnisse zu erzielen und ästhetisch beeinträchtigende Narben zu vermeiden, ist es erforderlich, ein präzise definiertes Exzidat zu wählen, das nicht sichelförmig, sondern eher trapez- oder flügelförmig ist. Zudem muss ein sorgfältig durchdachtes Konzept für den Wundverschluss und die Narbenbehandlung angewendet werden.

EINFÜHRUNG

Ein offener, freundlicher Blick und große, wache Augen sind zentrale Ziele aller chirurgischen Maßnahmen, die dem Gesicht einen jüngeren und harmonischeren Ausdruck verleihen sollen. Daher kommt der Lidkorrektur innerhalb der ästhetischen Gesichtschirurgie besondere Bedeutung zu. Besonders wichtig erscheint uns, die Indikation für einen Eingriff nach systematischen Überlegungen zu stellen und mögliche Kombinationen mit anderen Maßnahmen in Betracht zu ziehen.

INDIKATION UND BEHANDLUNGSKONZEPT

Mit zunehmendem Alter sinkt die Stirn ab, wodurch die Augenbrauen tiefer stehen und es zu einem vorgetäuschten Lidhautüberschuss, einer sogenannten Pseudoblepharochalasis kommt. Dieser Effekt ist besonders an den Seiten auffällig. Dadurch erscheint die Augenregion kleiner und verliert an Ausdruckskraft, was dem Gesicht insgesamt einen müden und düsteren Eindruck verleiht. Durch verstärkte Aktivierung des M. Frontalis kann dies teilweise kompensiert werden, was jedoch zu einer vermehrten Bildung von Querfalten auf der Stirn führt. Da der Muskel hauptsächlich das zentrale Areal der Stirn anhebt, verändert sich die Stellung der Augenbrauen, wodurch sie insbesondere im seitlichen Bereich absinken. Der scheinbare Hautüberschuss bleibt bestehen.

Für einen offenen Blick und ein jugendliches Erscheinungsbild sind eine klar definierte Lidfalte sowie Augenbrauen, deren Position mindestens am knöchernen Orbitalrand oder etwas darüber liegt, entscheidend. Ebenso tragen die Form und Ausrichtung der Augenbrauen sowie eine gut

proportionierte Stirnhöhe wesentlich zu einem harmonischen Gesamtbild bei [1,2,3].

In der Vergangenheit wurden verschiedene Techniken zur Anhebung der Augenbrauen entwickelt, die sowohl isoliert als auch in Kombination mit einer Blepharoplastik der Oberlider angewendet werden können. Diese Techniken unterscheiden sich je nach gewählter Dissektionsschicht sowie der Lage und Länge der Schnitte erheblich.

Jede dieser Techniken weist spezifische Vor- und Nachteile auf, die sorgfältig gegeneinander abgewogen werden müssen. Ich persönlich befürworte ein limitiertes subkutanes Brauenlifting, da es effektiv, relativ einfach durchzuführen und an individuelle Bedürfnisse anpassbar ist. In unserer Klinik haben wir mit dieser Methode sehr positive Erfahrungen gemacht und kombinieren die Blepharoplastik der Oberlider überwiegend mit der limitierten subkutanen Brauenreposition [4]. In vielen Fällen können sogar ausgezeichnete Ergebnisse erzielt werden, wenn ausschließlich die Augenbrauen angehoben werden. Der scheinbare Überschuss an Lidhaut verschwindet dann vollständig infolge der Anhebung der Augenbrauen.

DIE DIREKTE EXZISION BEI MÄNNERN

Bei männlichen Patienten, bei denen der Haaransatz weit von den Brauen entfernt ist oder vollständig fehlt, ist ein subkutanes Brauenlifting möglicherweise nicht indiziert, da ein übermäßiges subkutanes Lösen der Stirnhaut die Durchblutung gefährden kann. Ohne vorhandene Haare können Narben nicht verdeckt werden. Ein subkutanes Brauenlifting könnte zwar theoretisch von einer quer verlaufenden Stirnfalte aus erfolgen, jedoch führt dies in jedem Fall zu einer sichtbaren Narbe, die ästhetisch störend sein kann.

Eine geeignete Methode zum Anheben der Augenbrauen bei Männern mit hohem oder fehlendem Haaransatz ist die direkte Exzision einer Hautspindel oberhalb der Augenbrauen [4,5]. Besonders bei kräftigen und breiten Brauen können mit dieser Technik effektive und zufriedenstellende Ergebnisse erzielt werden. Dabei ist eine sorgfältige Wahl der Schnittführung und eine präzise Ausführung des Wundverschlusses notwendig, um möglichst unauffällige Narben zu hinterlassen.

Die sogenannte „Direkte Exzision" ist ein seit vielen Jahren bekanntes Verfahren, das im Vergleich zu anderen Operationstechniken einen relativ geringen chirurgischen Aufwand erfordert und sehr wahrscheinlich die geringste Gefahr eines Rezidivs birgt. Dennoch wird diese Technik eher selten angewendet. Dies hat wahrscheinlich zwei Hauptgründe:

- Das ästhetische Ergebnis des Eingriffs entspricht oft nicht den Erwartungen.
- Es können auffällige Narben entstehen.

In den letzten Jahren haben wir jedoch Wege gefunden, um Lösungen für beide Probleme zu entwickeln.

Abb. 1: Schnitte: geteilt, 1 bis 7 cm lang. Dissection: Subcutan, bis an den Orbitarand, bzw. etwas kaudal davon. Fixation: temporär mit HEMOSTATIC NET Nähten. Anästhesie: LA oder Analogsedierung. In Kombination oder als Ersatz einer Oberlidplastik.

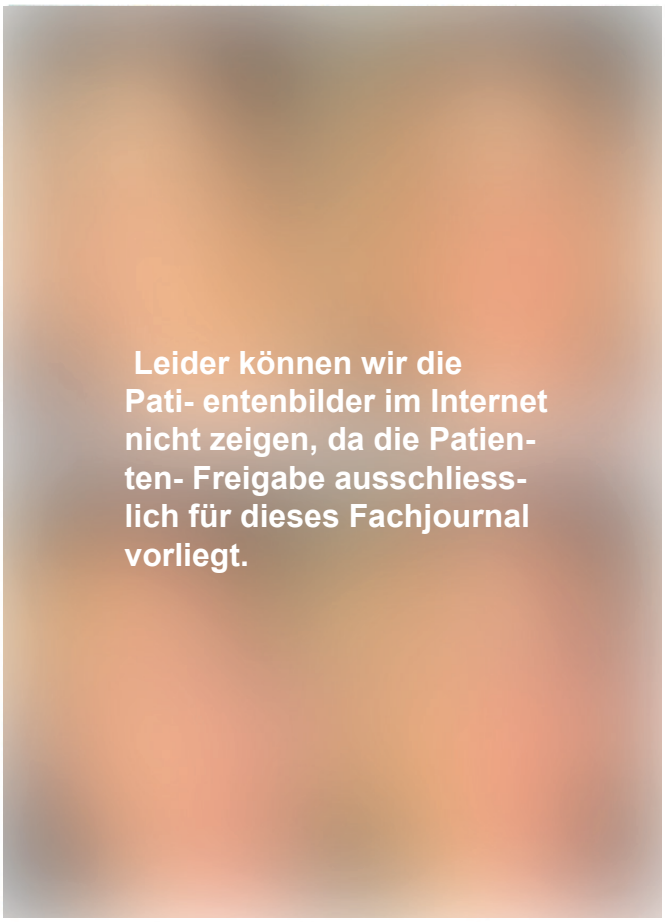

Abb. 2: Patientin vor und sechs Monate nach einem begrenzten subkutanen Brauenlifting und einer Bleopharoplastik der Oberlider.

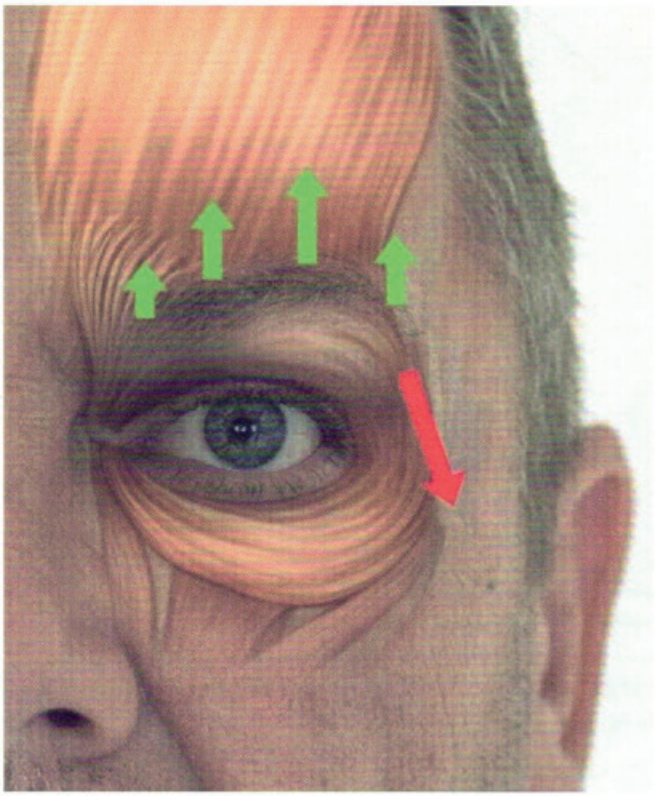

Abb. 3: Um eine effektive und harmonische Anhebung der Augenbrauen zu gewährleisten, müssen diese Verlagerungen der Augenbrauen an jeder einzelnen Stelle individuell berücksichtigt werden.

UNSER VORGEHEN

Um ästhetisch ansprechende Ergebnisse zu erzielen, ist es entscheidend, die Augenbrauen wieder in die Position zu bringen, in der sie sich in jüngeren Jahren befanden. Das Absinken der Augenbrauen ist auf den Verlust der Hautelastizität sowie die Einwirkung der Schwerkraft und die Aktivität zweier wesentlicher Muskeln, des M. frontalis und des M. orbicularis, zurückzuführen. Der M. frontalis besitzt keinen knöchernen Ansatz, sondern inseriert im subkutanen Gewebe im Bereich der Augenbrauen und ist mit der beweglichen Galea aponeurotica verbunden, die sich über den Kopf bis zum Hinterhaupt erstreckt. Dieser Muskel hebt die Augenbrauen an, was sowohl für den mimischen Ausdruck als auch für die Öffnung des Gesichtsfeldes wichtig ist. Der Muskel erstreckt sich in der Breite nach lateral bis zur Crista temporalis, weshalb die äußeren Teile der Augenbrauen nicht angehoben werden können, selbst wenn der Muskel aktiviert wird.

Der M. orbicularis verläuft wie ein Ring direkt unterhalb der Augenbrauen und seitlich der Augenhöhle unmittelbar unter der Haut. Seine Funktion besteht darin, den Weichteilmantel um die Augenhöhle zu verengen. Bei Aktivierung des Muskels werden die Augenbrauen im seitlichen Bereich nach unten gezogen, was zu den charakteristischen „Lachfalten" oder „Krähenfüßen" führt. Beide Muskeln, zusammen mit dem Elastizitätsverlust der Stirnhaut, bewirken letztlich, dass die Augenbrauen seitlich stärker absinken als im mittleren Bereich, wobei auch zur Glabella hin eine gewisse Absenkung erfolgt. Dadurch sinken die Augenbrauen insgesamt ab, besonders jedoch im lateralen Drittel oder Viertel.

DIE FLYING WING EXZISION

Die von vielen Operateuren gewählte Schnittführung berücksichtigt diese Anforderungen jedoch nicht ausreichend. Wenn lediglich eine sichelförmige Fläche für die Exzision gewählt wird, werden das mediale und insbesondere das laterale Ende der Augenbrauen nicht angehoben (Abb. 4). Einige Autoren empfehlen sogar Exzisionen, die nicht bis an die Enden der Augenbrauen reichen [7]. Dies führt dazu, dass nur der mittlere Teil der Augenbrauen angehoben wird. Zwar wird dadurch das Auge direkt darunter etwas „geöffnet", aber die Form der Augenbraue erhält eine unnatürliche Konkavität.

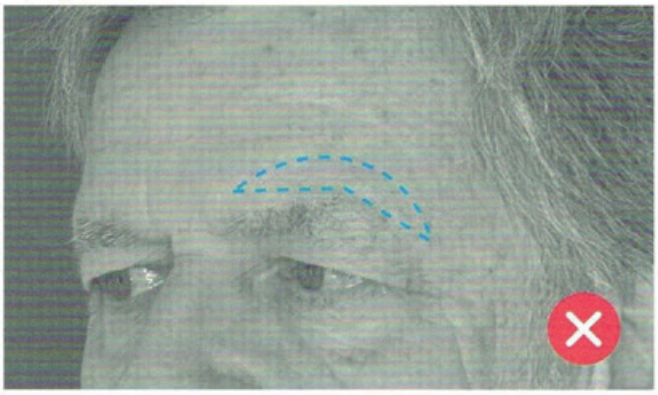

Abb. 4: Wenn lediglich eine sichelförmige Fläche für die Exzision gewählt wird, werden das mediale und insbesondere das laterale Ende der Augenbrauen nicht angehoben.

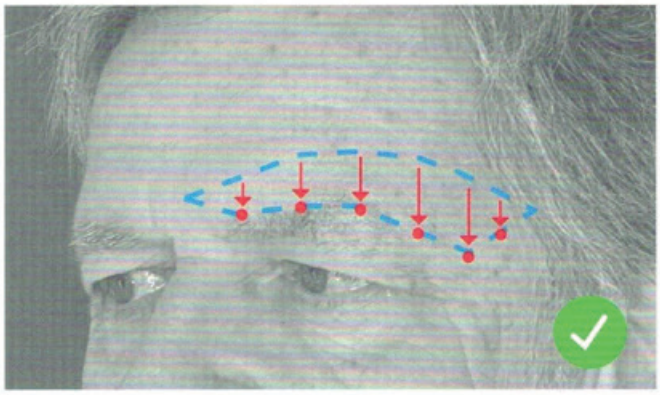

Abb. 5: Wir empfehlen, die Fläche des Exzidats genau nach den Vektoren zu bestimmen, entlang derer alle Bereiche der Augenbrauen nach unten gesunken sind.

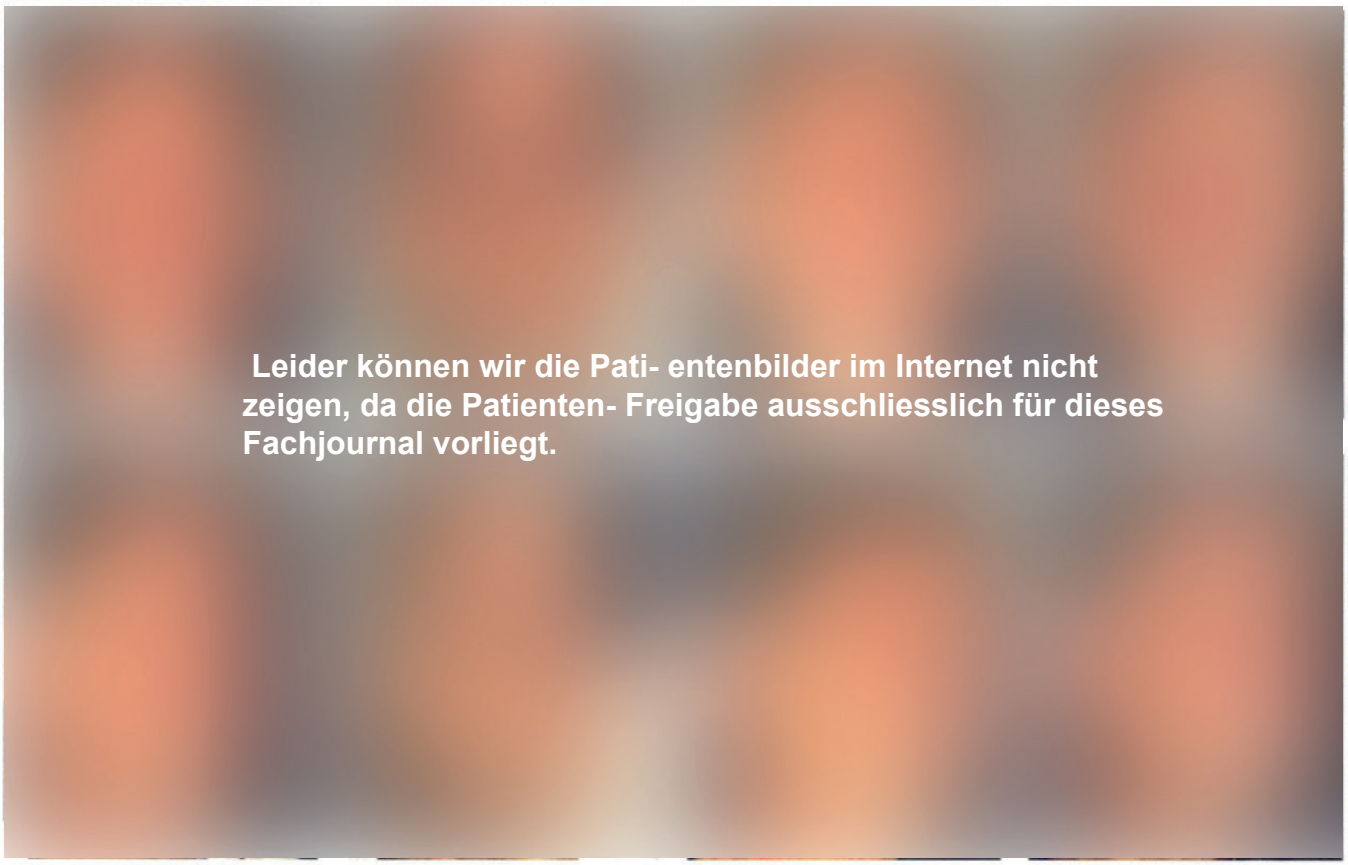

Abb. 6: Vorher (a), Markierungen (b), 8 Tage nach der OP (c) und 4 Monate nach der OP (d).

Wir empfehlen stattdessen, die Fläche des Exzidats genau nach den Vektoren zu bestimmen, entlang derer alle Bereiche der Augenbrauen nach unten gesunken sind (Abb. 5). Dadurch ergibt sich ein wesentlich größeres Exzidat, das medial über das Ende der Augenbraue in den Bereich der Glabella hinausreicht und sich lateral mehr oder weniger weit in die Schläfenregion erstreckt. Dabei ist es jedoch sehr wichtig, die unteren Exzisionsgrenzen leicht ansteigen zu lassen, um nach der Annäherung der Wundränder auf keinen Fall eine abwärts gerichtete Narbenlinie zu erhalten. Stattdessen sollte eine horizontale oder sogar leicht ansteigende Linie entstehen, wodurch der Hebeeffekt parallel zu den vertikal ausgerichteten Vektoren des Absinkens verläuft. Dies führt zu wesentlich natürlicher erscheinenden Ergebnissen. Die Form des Excidates ähnelt damit auf gar keinen Fall einer Sichel sondern viel mehr einem Trapez oder einem Flügel, der in gewisser Weise direkt über der Braue zu schweben scheint, also einem FLYING WING.

Bei der Durchführung der Operation auf diese Weise entstehen zwangsläufig Narben, die nicht unmittelbar an die Augenbrauen angrenzen. Da bereits bei der Anwendung einer sichelförmigen Schnittführung auffällige Narben entstehen können, ist es umso wichtiger, beim Verlassen der direkten Grenze zur behaarten Braue geeignete Techniken des Wundverschlusses und der postoperativen Behandlung anzuwenden. Dies gewährleistet eine optimale Wundheilung und die Vermeidung auffälliger Narben.

Einige Autoren haben empfohlen, den Schnitt an der Oberkante der Augenbrauen so zu setzen, dass die Haarschäfte möglichst tangential durchtrennt werden [8]. Dadurch sollen die Haare aus den Follikeln direkt durch die Narben wachsen und diese kaschieren. Dieses Vorgehen empfehlen wir an der Stirn-Haar-Grenze. An den Augenbrauen erscheint uns dies jedoch nur in seltenen Fällen praktikabel, da die Haare häufig schräg nach unten aus der Haut austreten. Dies würde eine extrem flache Schnittebene erfordern, die wiederum zu auffälligen Gewebeaufwerfungen führen kann. Außerhalb der Augenbrauen ist diese Methode ohnehin nicht möglich.

Stattdessen empfehlen wir einen mehrschichtigen Wundverschluss, der an der Oberfläche absolut spannungsfrei erfolgen sollte, begleitet von einer initialen Anhebung der Nahtlinie, um die im Verlauf der Heilung häufig auftretende Absenkung der Narbe zu kompensieren. Besonders wichtig ist die anschließende Behandlung der Narben. Hierbei setzen wir auf eine Kombination verschiedener Maßnahmen, die sich allgemein bei der Behandlung von Narben und auch hypertropher Narben als sehr effektiv erwiesen haben. Diese besteht aus der mehrfach täglichen Behandlung mit

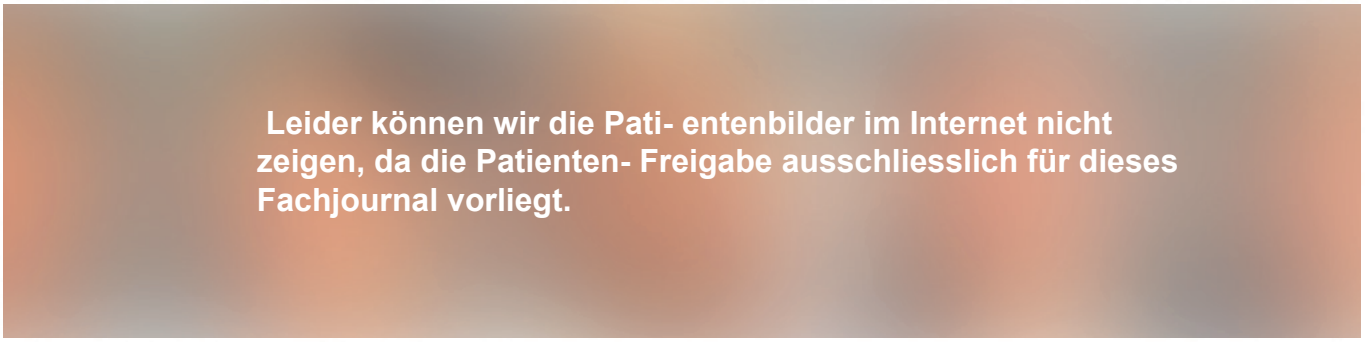

Abb. 7: Vorher (a), Markierungen (b) und 2 Monate nach der OP (c).

effektiven Narbensalben, vor allem der KELI-MED® Salbe (Fa. Permamed), der Anwendung von IPL in zwei- bis vierwöchigen Anwendung und der Behandlung der Narben mit einem Erbium-Glas-Laser ebenfalls in zwei- bis vierwöchigen Abständen. Bei Auftreten von Narbenverdickungen können auch 2 bis 5 mg Triamcinolon-Injektionen pro Seite in vier-bis sechswöchigen Abständen erfolgen.

Dank dieser Kombinationsbehandlung ist es uns bisher gelungen, alle Narben so optimal abheilen zu lassen, dass sie später kaum sichtbar waren. Selbst bei Patienten mit kaum ausgebildeten Augenbrauen konnten wir so in nahezu allen Fällen ästhetisch sehr gute Ergebnisse erzielen.

FAZIT FÜR DIE PRAXIS

Um eine harmonische und natürlich wirkende Verjüngung der Augenregion zu erreichen, werden Lidkorrekturen häufig von Patienten nachgefragt. In vielen Fällen ist jedoch eine Anhebung der Brauen erforderlich. Oft ist diese Maßnahme allein ausreichend, sodass eine Korrektur der Oberlider nicht notwendig ist. Für Frauen empfehlen wir ein subkutanes Brauenlifting, bei dem über begrenzte Schnitte an der Stirn-Haar-Grenze die Haut oberhalb der Brauen gelöst und angehoben wird. Bei Männern ist diese Vorgehensweise jedoch weniger erfolgreich. Hier empfehlen wir eine direkte Exzision.

Um gute Ergebnisse zu erzielen, darf die Exzisionsfläche nicht sichelförmig, sondern muss spindelförmig gestaltet sein, ähnlich einem Flügel, also einem FLYING WING und sollte sowohl medial als auch besonders lateral über die Grenzen der Augenbrauen hinausreichen.

Um eine optimale Abheilung der Narben zu gewährleisten, empfehlen wir eine Kombination aus einem spannungsfreien und aufstellenden Wundverschluß, der Anwendung einer effektiven Narbensalbe, dem Einsatz von IPL und Erbium-Glas-Lasern, und bei Bedarf auch von Triamcinolon-Injektionen.

Interessenkonflikt:
Der korrespondierende Autor gibt an, dass kein Interessenkonflikt besteht.

Abbildungen: © Dr. Dr. Frank Muggenthaler

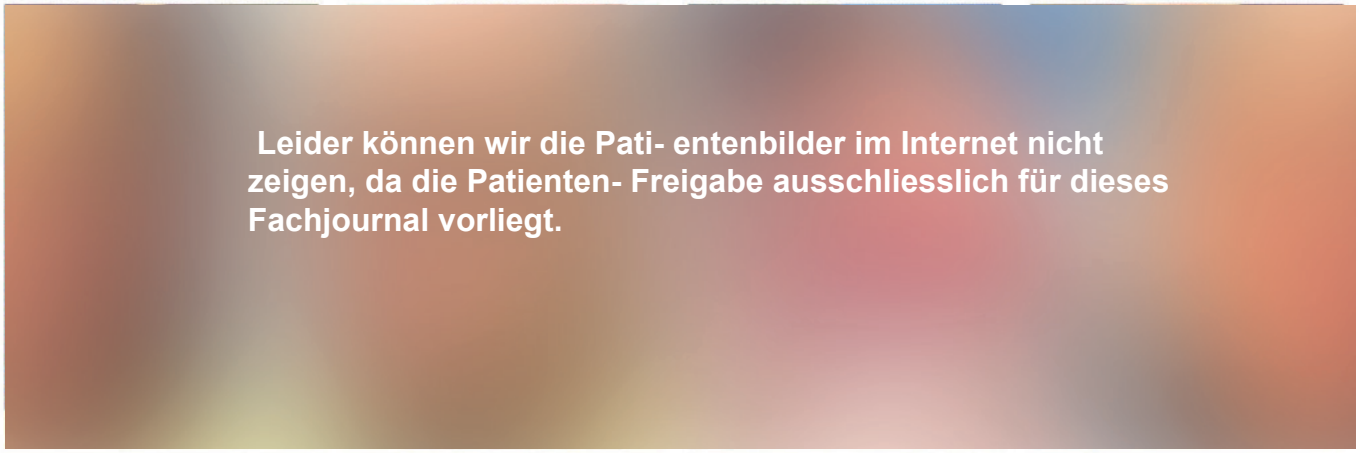

Abb. 8: Vorher (a), Markierungen (b), Exzision (c) und 6 Monate nach der OP (d).

Korrespondenzadresse:
Dr. Dr. Frank Muggenthaler
Praxis für Ästhetische Gesichtschirurgie
Blumenrain 12, CH-4051 Basel

MUGGENTHALER ÄSTHETIK
Klinik für Plastische Chirurgie und Ästhetische Medizin
Landstraße 3, DE-79261 Gutach im Breisgau
www.muggenthaler.com

Literatur:

1. Gunter JP, Antrobus SD. Aesthetic analysis of the eyebrows. Plast Reconstr Surg. 1997; 99(7): 1808-1816.
2. Paul MD. The evolution of the brow lift in aesthetic plastic surgery. Plast Reconstr Surg. 2001; 108(5): 1409-1424.
3. Griepentrog GJ, Lucarelli MJ. Direct brow lift: an aesthetic approach. In: GG Massry et al, eds. Master Techniques in Blepharoplasty and Periorbital Rejuvenation. Springer Science and Business Media, LLC; 2011.
4. Muggenthaler F. Das modifizierte subcutane Brauenlifting. J Ästhet Chir, 2013, 6: 38-42
5. Booth AJ, Murray A, Tyers AG. The direct brow lift: efficacy, complications, and patient satisfaction. Br J Ophthalmol. 2004; 88(5): 688-691.
6. Muggenthaler F. Direktes Brauenlift beim Mann – eine effektive Methode bei geeigneter Indikation. J Ästhet Chir, 2017; 10: 154-158.
7. Pelle-Ceravolo M, Angelini M. Transcutaneous Brow Shaping: A Straightforward and Precise Method to Lift and Shape the Eyebrows. Aesth Surg J 2017; 37(8): 863-875.
8. Feinendegen DL. The direct brow lift using the flat incision technique. Aesthetic Plast Surg. 2012; 36: 468-471.

Brennpunkt Männergesundheit:
36. Jahrestagung der Deutschen Gesellschaft für Andrologie
im November 2024 in Köln

Potenzstörungen, Hormonmangelerkrankungen des Mannes und insbesondere auch Fruchtbarkeitsstörungen sind Volkskrankheiten, die Millionen von Menschen betreffen und von Androloginnen und Andrologen behandelt werden. Auf ihrer 36. Jahrestagung hat die Deutsche Gesellschaft für Andrologie e.V. (DGA) Aktuelles aus dem interdisziplinären Fachgebiet der Medizin auf der Agenda und lädt die Fachwelt vom 14. bis 16. November 2024 erstmals nach Köln ein. DGA-Präsidentin Prof. Dr. med. Sabine Kliesch und Kongresspräsident Dr. med. Alexander Sahi erwarten bis zu 300 Androloginnen und Andrologen, vor allem aus den Fachgruppen Urologie, Endokrinologie und Dermatologie sowie der Reproduktionsmedizin, zu der Fachtagung im Bezirksrathaus Porz in Köln, die unter dem Motto „Brennpunkt Andrologie – Neues aus Forschung und Klinik" steht.

Weitere Informationen:
www.dg-andrologie.de

NETWORK-Globalhealth
Weltweites Ärzte-Netzwerk für Ästhetische Medizin

Die Biomembran-Maske von Dr. M.

lichtblick gmbh

optimal nach Laserbehandlungen, Filler, Botulinum, RF und Fäden

- Schnellere Abheilung nach mikroinvasiven Eingriffen
- Langanhaltender Kühleffekt (über 1 Std.)
- sofortige Schmerzlinderung
- abschwellend, entzündungshemmend
- feuchtigkeitsspendend
- Unterstützung der natürlichen Hautschutzbarriere
- Förderung der Wundheilung und Zellproliferation
- antimikrobiell

Zu beziehen über:
Lichtblick GmbH
Mühlenstr. 19 · 48317 Drensteinfurt
02508 / 2159-300 · 02508 / 2159-333
info@lichtblick-gmbh.de