

journal für ästhetische chirurgie

Organ der Gesellschaft für Ästhetische Chirurgie Deutschland

Indexed in Scopus

Kongressnachlese

Wo steht die ästhetische Medizin?

Rückblick auf die Jahrestagung der GÄCD 2015

Übersichten

Notfallmanagement

Tracheostomie versus perkutane
Dilatationstracheotomie

Phenolpeeling

Möglichkeiten und Grenzen der Behandlung
von Hautalterung und Aknenarben

Brustvergrößerung

Fettgewebstransfer: Systematischer Ansatz
zur Körperformung, Fettgewinnung und
-aufbereitung

Medizinethik

Grundlagen und Prinzipien der ästhetischen
Medizin und Chirurgie

Marketing & Qualitätsmanagement

Bewertungsportale

So können Sie Ihre Online-Wahrnehmung
beeinflussen



Peeling mit Phenol

Aktuelle Strategien

Vorbemerkungen

Alle Mediziner und Chirurgen, die ästhetische Behandlungen durchführen, kennen das Phenolpeeling – oder besser: Sie glauben, es zu kennen. Denn in der Tat ist diese Technik noch immer Gegenstand von Mythen und Gerüchten, die in aller Regel wenig positiv sind. Was genau hört man?

- Es kommt zu einer Verbrennung.
- Sonnenexposition ist dauerhaft untersagt.
- Die Haut wird nie mehr bräunen.
- Die Methode ist schmerzhaft.
- Es besteht ein kardiales Operationsrisiko.

Diesen Behauptungen ist entgegenzutreten. Sie müssen durch Informationen ersetzt werden, die der Wirklichkeit entsprechen.¹

Das Prinzip des Kombinationspeelings besteht darin, stärker befallene Zonen mit Phenol zu behandeln und weniger stark befallene einem mitteltiefen Peeling mit Trichloressigsäure (TCA) zu unterziehen [6].

Wirkungen des tiefen Peelings

Die Wirkungen des Tiefenpeelings sind gut dokumentiert [2]. Seit Beginn des Jahrhunderts wurden diverse weitere histologische und histochemische Studien sowie klinische.

¹ Der Autor dieses Beitrags kann aus Erfahrungen von 23 Jahren schöpfen (sein erstes Phenolpeeling führte er 1992 durch): 1000 Full-Face-Phenolpeelings, mehrere Hundert Kombinations- oder Mosaikpeelings.

Prinzip

Peeling ist Stimulation (■ Abb. 1). Die tiefen Peelings zerstören die Epidermis, indem diese abgeschmolzen wird. Die dermoepidermale Junctionszone wird an zahlreichen Stellen überschritten, und aggressive Moleküle dringen tief in die Dermis ein, die dadurch gereizt und stimuliert wird. Danach erfolgt quasi eine De-novo-Rekonstruktion auf organisatorischem und kolonisatorischem Wege. Insbesondere wird die Produktion von Mündungszellen der Haaraltdrüseneinheit, von bestimmten basalen Keimzellen und von Botenzellen der erneuerten tiefen dermalen Strukturen stark angeregt (■ Abb. 1b).

Histologische Effekte

Die Epidermis verschwindet, sodass die darunterliegende Dermis zutage tritt. Die epidermalen Strukturen sind nach 8 Tagen wieder aufgebaut. Bei der Dermis dauert es zwischen 2 und 6 Monate, bis sich normale Strukturen und eine normale Aktivität nachweisen lassen. Während dieser Zeit kommt es zu einer intensiven Syntheseaktivität der Fibroblasten; es resultieren ein dichtes Gewebe aus kollagenen und elastischen Fasern sowie eine Verdichtung der Grenzzone (hyperechoogene Zone im Ultraschall).

Rund 15 Jahre nach einem Phenolpeeling konnte durch histologische Untersuchungen der entnommenen Hautstreifen gezeigt werden, dass die dermale „Verjüngung“ auch nach so vielen Jahren noch weiterbestand: Eine mit Peeling behandelte Zone ließ sich deutlich von nicht behandelten Bereichen abgrenzen [8].

Die starke Stimulation der Dermis erklärt des Weiteren, warum es bei sehr faltenreicher Haut zu einem „Lifting-Effekt“ kommen kann.

Maßgebliche Autoren sprechen beim Tiefenpeeling von einer „reverse action“: Sowohl histologisch als auch histochemisch werden die Bestandteile der Dermis wieder so aufgebaut, wie sie sich einige Jahre vorher dargestellt haben [3].

Klinische Effekte

Falten, Fältchen, Hauterschaffung

Ein Tiefenpeeling ist die beste Technik, um während einer einzigen Behandlung Falten, Fältchen und Hauterschaffung zu korrigieren. Es lässt sich eine Addition von 2 Verbesserungskriterien feststellen:

- Verjüngung der dermalen Strukturen durch gesteigerte Fibroblastenbildung sowie Vermehrung der kollagenen und elastischen Fasern,
- Wiederherstellung der Hautspannung, sodass man von einem chemischen Lifting sprechen kann.

Zwar ist die Wiederherstellung der Hautspannung beim Tiefenpeeling nicht so wichtig wie beim chirurgischen Lifting, aber demgegenüber hat es den Vorteil, auf das ganze Gesicht und nicht nur auf eine begrenzte Region zu wirken [7]. Die ursprünglichen Gesichtszüge werden nicht verändert, und damit bleibt auch der Gesichtsausdruck erhalten. Möchte man also die Konturen des Gesichts verändern bzw. die Position einer Augenbraue, so ist das chirurgische Lifting vorzuziehen. Sobald es sich aber um allgemeine Alterungsphänomene handelt, ist das Tiefenpeeling der Goldstandard.

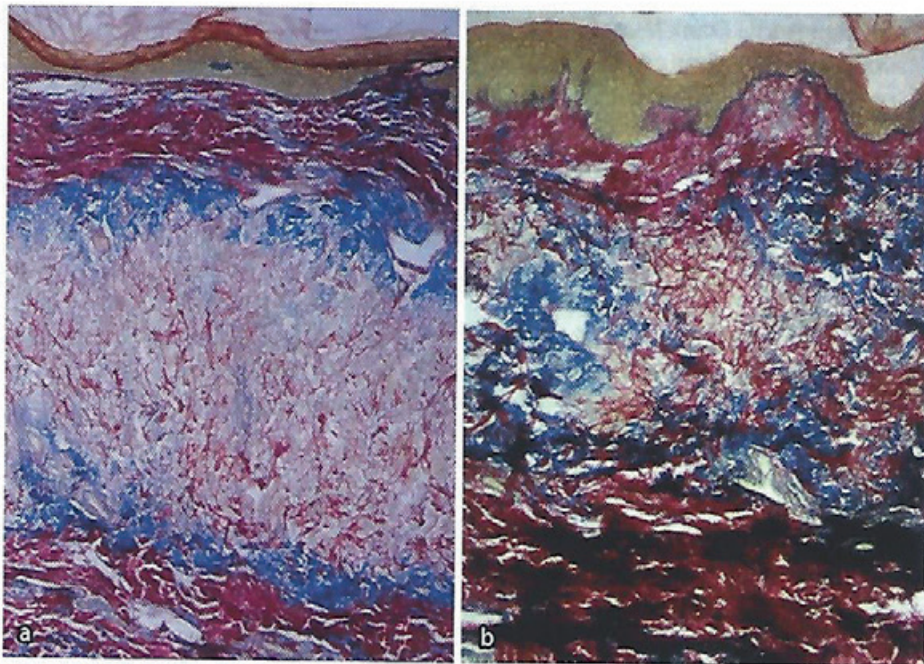


Abb. 1 ▲ Stimulation durch Phenol. **a** Vor, **b** nach Peeling. Epidermis: Die Hornschicht wird dünner, aber die basale Keimschicht entwickelt sich, woraus ein Längenwachstum der Papillen resultiert. Dermis: starke Verdichtung der fibrillären Strukturen (Elastin und Kollagen)

Die Falten rund um Mund und Augenlider werden gleichzeitig mit allen anderen Gesichtsfalten behandelt. Trotz der Wiederherstellung der Hautspannung sollten aber die tiefen Falten, die eine Bedeutung für den Gesichtsausdruck haben (Nasolabialfalten, zwischen den Augenbrauen gelegene Falten) mit Füllmaterial untergespritzt werden, um die Vertiefungen und Einbuchtungen durch Volumenauffüllung zu kompensieren.

Praxistipp. Hinsichtlich des Füllmaterials bzw. der „Filler“ lässt sich aufgrund eigener Erfahrungen folgende Empfehlung geben: Während des Peelings injizierte Filler – in der Regel werden sie nach der Lokalanästhesie injiziert – haben produktunabhängig eine wesentlich längere Lebensdauer als solche, die zeitversetzt zu einem Peeling zum Einsatz kommen.

Pigmentflecken

Bei Hyperpigmentierung, Sommersprossen, Alterskeratosen und präkanzerösen Läsionen ist die Indikation exzellent. Vor dem Peeling ist zu klären, um welche Art Fleck es sich handelt und auf welchem Hauttyp er vorkommt.

Alters- oder Aktinflecken finden sich oft auf einem hellen Phototyp. Sie sind durch Alterungsprozesse der Melanozy-

ten bedingt, die dadurch nicht mehr in der Lage sind, ihren Pigmentüberschuss an die Keratinozyten weiterzugeben. Ein Peeling lässt die Flecken verschwinden, und die Melanozyten gewinnen wieder an Funktion.

Pigmentflecken (durch Photosensibilisierung, Melasma) spiegeln eine ungenügende Melanozytenaktivität wider und sind manchmal Ausdruck eines extrazellulären Melanindepots.

Aktinische Keratosen verschwinden mit dem Abtragen der Epidermis. Es wird aber zusätzlich eine mechanische Behandlung während des Peelings empfohlen, um sicher zu sein, dass die Basalmembran überschritten wird.

Praxistipp. Hypochrome Flecken, die eine Folge der Anwendung topischer Depigmentierungsmittel sind, bzw. achromatische und hypochromatische Narben sind in unseren Augen keine Peelingindikation. Wir konnten jedoch Folgendes beobachten: Durch ein Peeling aufgrund von klassischen Indikationen (Falten, Narben) kam es auch zu einer Besserung der genannten Läsionen bis hin zu ihrem völligen Verschwinden. Es ist anzunehmen, dass durch das Tiefenpeeling die spezifische Funktion der Melanozyten, die schon erloschen schien, wieder in Gang gesetzt wird.

Aknenarben

Lange Zeit war die Dermabrasion die gebräuchlichste Therapie bei Aknenarben. Aufgrund ihrer technischen Schwierigkeiten waren auch erfahrene Anwender hierbei zu mehreren Sitzungen gezwungen. Nur selten ließ sich so ein für den Patienten optimales Ergebnis erreichen – immer mit dem Risiko narbiger Fibrosen und Pigmentstörungen bei zu tiefer Anwendung. Schrittweise durchgeführt, zeitigt die Dermabrasion gute Teilergebnisse. Andererseits werden intraoperativ Bluttröpfchen verspritzt und Gewebeteilchen pulverisiert, was in Zeiten von Aids, Hepatitis C etc. eine abschreckende Hürde darstellt.

Eine neuere Methode stellt die fraktionierte Laserbehandlung dar, die iterativ durchzuführen ist. Sie hat sich als effizient in der Behandlung von Narben erwiesen, wobei es jeweils Befürworter des „subablativen“ und des ablativen Lasers gibt. Die ablativ Methode mit hochpotenten Laserstrahlen zeigt gute Ergebnisse, die aber letztlich hinter denen des Phenolpeelings zurückbleiben.

Beim Tiefenpeeling (besonders mit Exopeel, s. unten) ist zunächst auf die bessere „Performance“ hinzuweisen. Zudem besteht dank der Einfachheit und Sicherheit der Methode die Möglichkeit, das Peeling 1- oder sogar 2-mal zu wiederholen, bis das gewünschte Resultat erreicht ist. Hierbei sollte die zweite Intervention den Narben vorbehalten bleiben.

Sind die Narben sehr tief, so sollte man sie vorher einem Needling mittels Needlingroller bzw. Pen oder Stanze unterziehen. Die Behandlung erfolgt in 2 Sitzungen im Abstand von 6 Wochen; zwischen der letzten Sitzung und dem Peeling liegt ebenfalls ein 6-Wochen-Intervall. Diese Abstände können ohne Weiteres verlängert, aber nicht verkürzt werden. Y. Fintsi [5] berichtet über die Verwendung von Sandpapier; die Needlingmethode benutzte er nicht.

Praxistipp. In bestimmten Fällen eignet sich ein Needling für besonders stark befallene Bereiche. Auf gleiche Weise lassen sich Narben aufgrund von Traumata und chirurgischen Eingriffen sowie Varicellanarben behandeln.

Indikationen

Phenolpeeling ist Tiefenpeeling. Es besteht also die Möglichkeit, alle Läsionen einer lichtbedingten Hautalterung (Photoaging, Heliodermie) 4. Grades zu behandeln.

Hautalterungsgrad 4

Hier lassen sich mit dem Tiefenpeeling drastische Verbesserungen erreichen, was sich auch emotional in Patientenzufriedenheit äußert.

Bei Grad 4 ist ein mitteltiefes Peeling nicht angezeigt. Folgende Grad-4-Läsionen sind somit ausschließlich einem Tiefenpeeling vorbehalten:

- tiefe, permanente Falten,
- Querfalten („desert iguana skin“),
- Zitronenhaut,
- offene Mitesser,
- alte, hormonell bedingte Pigmentierungen,
- eine dicke Hornschicht.

Auch wenn die letztgenannte dicke Hornzellschicht nur wenige Falten aufweist, lässt sich hier allein durch ein Tiefenpeeling eine Besserung erreichen.

Hautalterungsgrade 2 und 3

Ist es berechtigt, ein Exopeel bei Grad 2 oder 3 durchzuführen? Sicher ist zumindest Grad 3 eine Indikation, denn ein mitteltiefes Peeling müsste hier mit großer Intensität erfolgen, was beispielsweise mit dem Referenzmolekül TCA ein heikles Unterfangen wäre. Zudem lässt sich die manchmal erwünschte Hautstraffung (Liftingeffekt) durch ein mitteltiefes Peeling nicht erreichen. Wenn schließlich zudem noch eine dicke Hornschicht vorliegt, würde ein mitteltiefes Peeling ebenfalls enttäuschende Ergebnisse liefern. Nur ein Tiefenpeeling ist hier hoch wirksam. Wie im Folgenden weiter ausgeführt, kann man von einer „Evolution der Indikationen“ sprechen.

Jüngere Patientinnen

Man kann ein Tiefenpeeling auch Patientinnen empfehlen, deren Haut noch halbwegs intakt ist. Der Liftingeffekt sowie eine echte Hautverjüngung (gestei-

gerte Feinporigkeit, leicht rosiger Teint, messbare Verbesserung der Hautelastizität) sind Gründe für das Interesse jüngerer Frauen ab 45, sich bei den Hautalterungsgraden 2 und 3 einem Tiefenpeeling zu unterziehen. An dieser Stelle sei noch auf einen besonderen Effekt von Exopeel verwiesen, der als „blepharoplasty-like“ beschrieben wird.

Insgesamt lässt sich in unserer Praxis eine wachsende Nachfrage jüngerer Frauen nach einem Tiefenpeeling feststellen.

Ältere Patientinnen

Ab Grad 3/4 lässt sich die Hautbeschaffenheit durch ein chirurgisches Lifting nicht mehr ändern, auch nicht bei einer ausgeprägten Ptosis bzw. wenn das Lifting erfolgreich war. Nach 2 Jahren kehren die Falten zurück. Außerdem kommt es zu dem bekannten hängemattenartigen Aussehen der Wangen, eine Folge der SMAS („superficial muscular aponeurosis system“)-Traktion unter einer unelastischen Haut. Daraus lässt sich die Regel ableiten, dass bei Hautalterungen 4. Grades vor dem chirurgischen Lifting ein Tiefenpeeling durchzuführen ist – der Chirurg arbeitet dann gewissermaßen mit Jersey und nicht mit Popelin.

Patientenberatung

Schlägt man einem Patienten ein Tiefenpeeling vor, so kann es sein, dass dieser aufgrund der damit verbundenen Einschränkungen „verhandeln“ möchte – er hofft auf ein besseres Resultat mit einer „weicheren“ Technik. Hier ist es wichtig, dass sich der Arzt von seinem Rat (der auf einer klinischen Analyse der Hautbeschaffenheit beruht) nicht abbringen lässt.

Beispielsweise ist es verlockend, eine sehr faltenreiche Region mit Phenol zu behandeln und den Rest einem mitteltiefen Peeling zu unterziehen. Diese Möglichkeit besteht aber nur, wenn das Gesicht Bereiche 2. Grades und solche 4. Grades aufweist. Wenn z. B. sehr tiefe Wangenfalten vorliegen und man lediglich die peribukale Region mit Phenol behandelt, dann erscheint der Unterschied zwischen der mit Phenol behandelten Zone und den anderen derart gravierend, dass sich der Arzt heftigen Vorwürfen ausgesetzt sieht:

J Ästhet Chir 2016 · 9:9–19
DOI 10.1007/s12631-015-0028-x
© Springer-Verlag Berlin Heidelberg 2015

J.-L.H. Vigneron · F. Muggenthaler Peeling mit Phenol. Aktuelle Strategien

Zusammenfassung

Das Phenolpeeling ist zu einer modernen Technik geworden, die allerdings unterschiedliche Ergebnisse liefert. Aufgrund eigener langjähriger Erfahrungen sollen in diesem Beitrag einige Irrtümer und Unwahrheiten richtiggestellt werden, die über diese Methode im Umlauf sind. Im Wesentlichen soll aber gezeigt werden, in welchen Bereichen das Phenolpeeling gut wirksam ist und wo seine Grenzen liegen. Außerdem sollen neue Entwicklungen des Phenolpeelings dargestellt werden.

Schlüsselwörter

Ästhetische Dermatologie · Exopeel · Hautfalten · Hautverjüngung · Hautalterung

Peeling with phenol. Current strategies

Abstract

Phenol peeling has become a modern technique that, however, delivers different results. Based on many years of experience this article intends to correct some of the misconceptions and fallacies, which have been circulated about this method. However, essentially this article aims to demonstrate the applications for which phenol peeling is effective, what the limitations are and new developments in phenol peeling.

Keywords

Esthetic dermatology · Exopeel · Skin wrinkling · Skin rejuvenation · Skin aging

„Sie hätten mich dazu verpflichten müssen, alles behandeln zu lassen.“

Somit sollte man seine Patienten davon überzeugen, dass ab einem bestimmten Erkrankungsgrad ein Tiefenpeeling geboten ist. Die damit verbundene Isolierung von 6 bis 8 Tagen muss in Kauf genommen werden.

Pharmazeutische Formulierungen und Darreichungsformen

Baker-Gordon-Rezeptur

Sie ist hoch effektiv und hat beim hellen Hauttyp eine hypochrome bis achrome Wirkung. Nur bei bestimmten oberflächlichen Anwendungen sollte diese Lösung benutzt werden. Sie wird ad hoc zubereitet, sodass der Arzt häufig Gefahr läuft, bei der Zubereitung einen Fehler zu begehen. Tropfengrößen sind nun einmal nicht konstant, wenn die Viskosität unterschiedlich ist. Es ist also größte Vorsicht geboten.

Litton-Rezeptur

Die Litton-Formulierung ist weniger effektiv, hat keine hypochrome Wirkung und kann aufbewahrt werden. Allerdings besteht bei Full-Face-Behandlungen ein theoretisches Toxizitätsrisiko. Das Produkt sollte in der Apotheke in einem gut belüfteten Raum zubereitet werden; die Herstellung ist schwierig und erfordert eine erfahrene Fachkraft. Zudem ist es nicht immer leicht, sich die Ausgangsstoffe zu beschaffen.

Exoderm und Exopeel

Die Exoderm-Methode von Fintsi und die Exopeel-Methode von Vigneron beruhen auf einem andersartigen Konzept [9]. Aufgrund ihres pH-Werts haben sie eine spezifische histologische Wirkung. Es handelt sich um eine homogene, transparente Flüssigkeit ohne Grenzschicht (Interface), während die anderen Formulierungen ein Interface aufweisen und emulgiert werden müssen. Als relativ „schwach“ wirksame Mittel muss man sie mehrmals auftragen; das Operationsprotokoll sieht eine 2-malige Anwendung im Abstand von 1 Tag vor. Die Technik ist gut und sicher. Exopeel stellt eine Weiterentwicklung von Exoderm dar.

Bei Exoderm und Exopeel sollte man nicht von „Formulierung“ sprechen, sondern von Methode. Es geht hier nicht darum, die Haut mit einer Lösung X zu bepinseln. Natürlich ist die Applikation wichtig, aber die Vorbereitung der Haut,

das Procedere am zweiten Tag sowie die Okklusionstechnik bedingen den Erfolg zu mehr als 50 %.

Anästhesie

Historisches

Die während des Tiefenpeelings erforderliche Anästhesie stand einer weiten Verbreitung dieser Technik lange im Wege. Aufgrund der möglichen Folgen war man der Ansicht, dass sie nicht in einer ärztlichen Praxis durchgeführt werden sollte. Tatsächlich wurden in den USA Tiefenpeelings lange Zeit fast ausschließlich von plastischen Chirurgen durchgeführt. Diese benutzten die ihnen geläufige Anästhesieform, die Vollnarkose. Offenbar konnten sich die Anwender, die diese Methode erlernten, nicht vorstellen, dass es Möglichkeiten gäbe, andere, mildere Anästhesieformen einzusetzen. Zu all dem gesellte sich die schreckliche Reputation einer extremen Schmerzhaftigkeit des Tiefenpeelings.

Bei der Methode von Y. Fintsi – der Sedierung mittels einer i.v.-Injektion von 7–10 mg Morphinchlorhydrat sowie mit Promethazin – blieb der Patient bei Bewusstsein. Das Phenolpeeling ließ sich in einem entsprechend eingerichteten Behandlungsraum ohne Probleme durchführen – die Anwesenheit von Pflegepersonal vorausgesetzt. Der Autor behandelte auf diese Weise mehrere hundert Patienten. Nur sehr alte Menschen und Patienten mit gravierenden kardialen Problemen wurden in eine Klinik überwiesen, desgleichen Personen, die dies ausdrücklich wünschten.

Topische Anästhesie

Hierbei handelt es sich um eine konzeptionelle Revolution, die auch deswegen möglich war, da der Kontakt mit der Phenollösung schon selbst schmerzlindernd wirkt. An die ideale Anästhesieform bei einem Peeling haben wir die folgenden Anforderungen gestellt:

- Der Patient sollte präsent und „compliant“ sein und sich dem Peeling aus freien Stücken unterziehen.

- Nach der Intervention sollte der Patient ansprechbar und wach sein und imstande sein zu laufen.
- Die mit einer i.v.-Injektion von Medikamenten verbundenen Risiken sollten vermieden werden.

Die neuen französischen Gesetze zur Durchführung von chirurgischen Behandlungen in Arztpraxen sollten berücksichtigt werden. Gegen die Durchführung des Peelings in einer Klinik sprechen folgende Gründe:

- Der administrative Aufwand ist belastend für Arzt und Patient.
- Im Krankenhaus wird üblicherweise eine Vollnarkose durchgeführt, um die dortigen Abläufe zu erleichtern. Dadurch entstehen für den Patienten vermeidbare Kosten.
- Der behandelnde Arzt verliert viel Zeit, wenn er wegen einer Einzelbehandlung jedes Mal in die Klinik muss.
- Die Krankenhausatmosphäre löst bei vielen Patienten Angstgefühle aus.

Eine adäquate Lokalanästhesie würde somit für den Patienten mit einer deutlichen Verbesserung der Peelingmodalitäten einhergehen, während der Arzt wirtschaftlich arbeiten kann, ohne die Patientensicherheit aus dem Auge zu verlieren.

Etappen der Forschung

Unsere Forschungsarbeiten, mit denen wir 1997 begonnen haben, lassen sich in 5 Etappen einteilen.

Reduzierung des Wirkstoffs

Wir haben zunächst an schwächeren, besser verträglichen Anästhesien gearbeitet. Einige Wirkstoffe, die ursprünglich von Dr. Fintsi verwendet wurden, ersetzen wir wie folgt:

- Promethazin durch Hydroxin,
- Morphinchlorhydrat durch Nalbufin.

Als weiteres Ziel wollten wir eine Retardwirkung des Analgetikums erreichen.

Oberflächenanästhesie

Bereits 1998 experimentierten einige der ersten Ärzte, die wir ausgebildet hatten, mit Emla-Creme. Wegen des pH-Werts und sicher auch wegen der Zusammensetzung der Creme entstand das Problem, die Exopeel-Lösung modifizieren zu müssen: Das Ergebnis des Peelings war oft unbefriedigend, weil die Lösung nicht tief genug in die Haut eindringen konnte.

Hypnose

Ab dem Jahr 2002 untersuchten wir die Möglichkeiten der Hypnose. Im Jahr 2005 war es dann so weit: Wir behandelten eine Person mit Exopeel, die von der Ärztin Dr. I. Nicklès aus Montpellier in Hypnose versetzt worden war. Später gelang es I. Nicklès sogar, gleichzeitig Hypnose und Peeling alleine durchzuführen, was eine große Professionalität voraussetzt.

Die Hypnose stellt eine bemerkenswerte Technik dar: Sie verlangsamt Herzrhythmus, Blutstrom und Lymphfluss; es werden keine Medikamente benötigt. Nachteilig sind allerdings folgende Punkte: Eine zusätzliche, mit dieser Technik vertraute Fachkraft ist erforderlich, die Dauer des Peelings verlängert sich, und das postoperative Schmerzmanagement erfordert neben der Hypnose weiterreichende Maßnahmen.

Verzicht auf Anästhesie

Auf dem von uns organisierten Kongress „News au Mas“, der 1-mal jährlich in Saint-Paul de Vence stattfindet, treffen sich u. a. auch Exopeel-Spezialisten. Sie tauschen in einer Arbeitsgruppe ihre Erfahrungen aus: Die Anästhesie ist immer ein wichtiges Thema. Hier trifft man auch auf Mediziner, die ganz ohne Anästhesie arbeiten (Dr. B. Deschodt und einige andere). Uns selbst erscheint dies problematisch (z. B. wenn sich der Patient verkrampft oder wenn in der Augenlidregion behandelt wird), doch kommt diesen Ärzten das Verdienst zu, die wichtige Frage nach der Schmerzintensität des Peelings aufgeworfen zu haben.

Ist Tiefenpeeling wirklich schmerzhaft? Die Praxis zeigt, dass der erste Behandlungsschritt in der Tat kurzzeitig schmerzhaft ist (selbst nach Morphingabe), während die folgenden Schritte keine oder nur wenige Schmerzen auslösen. Die

Behauptung, ein Tiefenpeeling sei extrem schmerzhaft, muss also relativiert werden. Und es bleibt festzuhalten, dass rund 3 h postoperativ immer Schmerzen auftreten – sei es nach einer Allgemeinanästhesie im Krankenhaus, einer lokalen Analgesie in der Praxis oder nach Hypnose.

In diesem Zusammenhang ist noch die Beobachtung interessant, dass Patienten, die ein TCA-Peeling mit 30%iger Trichloressigsäure erhalten hatten und wenige Jahre später ein Phenolpeeling, eher die Schmerzen durch TCA in Erinnerung behielten als jene durch Phenol.

Reine Lokalanästhesie

Nachdem wir davon ausgehen konnten, dass die Schmerzen beim Exopeel-Peeling fluktuieren, forschten wir nach einer neuen Kombinationsanästhesie – unter der Prämisse, jegliche i.v.-Applikation eines Wirkstoffs zu vermeiden. Wir realisierten schließlich folgendes Schema:

1. klassische orale Prämedikation,
2. klassische Leitungsanästhesie (Foramen mentale, suborbitale, supraorbitale),
3. Salbenauftrag auf die Augenlider.

Aufgrund von Erfahrungswerten ist folgendes Monitoring für uns obligatorisch: EKG-Ableitung, Sauerstoffsättigung, Herzfrequenz, Atemfrequenz, arterieller Druck.

Nach diesem Schema einer reinen Lokalanästhesie haben wir bis jetzt 750 Behandlungen durchgeführt.

Vorteile. Diese sind:

- keine i.v.-Injektion,
- Vereinfachung des Protokolls und vereinfachte Durchführung,
- schnelle Transportfähigkeit des Patienten nach der Behandlung.

Darüber hinaus gibt es weitere Vorteile, die so nicht zu erwarten waren: Beispielsweise blieben die Parameter Herzrhythmus, Oxymetrie und EKG bemerkenswert stabil. Diese Beobachtung wurde nicht nur von uns selbst gemacht, sondern auch von anderen Mediziner, die unsere Methode angewandt haben. Dagegen traten bei dem weiter oben besprochenen Nalbuphin-Protokoll und auch bei Allgemeinanästhesien in der Klinik häufig Ta-

chykardien (ohne Herzrhythmusstörungen) auf. Unter unserem Schema ist dies völlig verschwunden: Der Patient ist bei Bewusstsein, ansprechbar, man kann ihn beruhigen, ihm seine Hemmungen nehmen. Kurz gesagt: Weil der Patient aus freien Stücken zum Peeling kommt, kontrolliert er mehr oder weniger sein neurovegetatives System.

In Anbetracht der Stabilität der genannten Parameter ergeben sich abschließend folgende Fragen:

- Bietet Lidocain bei Leitungsanästhesien zusätzlichen Schutz?
- Lässt sich unser Lokalanästhesieschema auch bei anderen Phenolpeelings einsetzen, also nicht nur bei Exopeel?

Material und Methode

Unsere Methode, also das Exopeel, ist eine Weiterentwicklung der Technik von Y. Fintsi aus den 1990er-Jahren. Sie ist seit 2005 konsolidiert.

Unsere Vorgehensweise kann hier nicht bis ins kleinste Detail vorgestellt werden, und dieser Artikel allein oder zusätzliche Informationen aus dem Internet sind noch keine ausreichenden Grundlagen für die erfolgreiche Neuanwendung der Technik. Dafür sollten zumindest Erfahrungen mit der Anwendung von mitteltiefen Peelings vorliegen. In groben Zügen erfordert diese Methode folgendes Procedere:

- Die Haut wird zunächst 2 bis 3 Wochen lang vorbereitet und radikal entfettet.
- Der Auftrag der Lösung mit einem Wattestäbchen erfolgt in mehreren Schritten („sukzessive Imprägnierung“).
- Die Haut wird sodann mit Zinkoxidpflaster über 24 h luftdicht abgeklebt, danach erfolgt eine ergänzende Phenolbehandlung.
- Schließlich erfolgt die Anlage einer antiseptischen Pudermaske für 7 Tage (der Patient entfernt sie am 8. Tag selbst).

Nach 8 Tagen ist der Patient wieder gesellschaftsfähig und kann seine sozialen Aktivitäten wieder aufnehmen.

Es sei an dieser Stelle nachdrücklich auf die gute Reproduzierbarkeit der Exo-

Leider können wir die Patientenbilder im Internet nicht zeigen, da die Patienten-Freigabe ausschliesslich für dieses Fachjournal vorliegt.

Abb. 2 ▲ Phenolpeeling, 57-jährige Patientin. Zustand **a** vor dem Peeling, **b** nach dem Peeling

peel-Methode hingewiesen. Alle Patienten durchlaufen die gleichen Heilungsphasen nach genau vorhersehbaren Zeitintervallen.

Im Laufe der Jahre haben wir auch die Formulierungen von Baker und Gordon [1], Litton, Fintsi [4, 5] und Hetter angewandt und untersucht. Wir haben uns für die Exopeel-Methode mit der Vigneron-Formulierung entschieden, weil sie unseres Erachtens große Vorteile hinsichtlich der Behandlungsmodalitäten und der Wirksamkeit bietet und auch den kritischen Einwänden gegen die traditionellen Formulierungen Rechnung trägt.

Kontraindikationen

Tiefenpeelingformulierungen sollten nicht außerhalb des Gesichts eingesetzt werden. Die Reepidermisierung verläuft dort unbefriedigend, und es besteht die Gefahr hypertropher Narben. In folgenden Fällen ist auch ein Tiefenpeeling des ganzen Gesichts kontraindiziert:

- schwerer insulinpflichtiger Diabetes mellitus (Komplikationen bei der Narbenbildung im Falle fortgeschrittener Mikroangiopathie),
- schwere Herzkrankheit: Hier sollte der Rat eines Kardiologen eingeholt werden (wir selbst mussten noch keinen Patienten mit Herzproblemen ausschließen.),
- schweres Nieren- oder Leberleiden.

- aktiver Hautausschlag (Acne pustulosa; sollte vorher behandelt werden) und Herpes (Präventivbehandlung erforderlich),
- Schwangerschaft,
- Fehlen des Flaumhaars (Intermediärhaars) am Rande der Kopfhaut und auf den Wangen.

Ob es eine Altersgrenze gibt, ist fraglich. Unsere älteste Patientin war 93 Jahre alt und die jüngste (mit Aknenarben) 18.

Nebenwirkungen und Begleiterscheinungen

Hautrötung nach dem Peeling

Klinisch-anatomische Zusammenhänge

Bei starker Stimulation von Dermis und Epidermis geschieht normalerweise Folgendes:

- Wegen des Transports der für den Wiederaufbau benötigten Zellen kommt es zu einer Dilatation der sichtbaren Hautgefäße, also zu Hautrötungen. Je feiner und heller die Haut, desto sichtbarer die Rötung.
- Der Zusammenhalt der oberflächlichen Hautzellen ist 2 Wochen lang vermindert; die Haut erscheint deshalb einige Wochen lang uneben und runzelig.

- Wegen des Neuaufbaus der Hautschichten ist der Teint am Ende des Heilungsprozesses rosa und etwas heller als üblich.
- Wenn bei alten Menschen mit tiefen Falten ein entsprechend tiefes Peeling durchgeführt wird, kann es in der Folge mit großer Wahrscheinlichkeit zu einer Hypopigmentierung kommen.

In der Regel dauert es etwa 8 Wochen, bis die Rosafärbung der Haut verschwindet. In Ausnahmefällen kann sie noch 8 weitere Wochen anhalten. Dies sieht man allerdings nur beim Phototyp 0 oder 1 (keltischer Phototyp, der von sehr feiner Beschaffenheit ist und darüber hinaus sehr faltenreich) und bei über 70-jährigen Patienten. Gerade in diesen Fällen ist allerdings ein tiefes Peeling indiziert.

Derartige Situationen sind vorhersehbar. Man kann die Patienten darauf hinweisen, dass sie 3 bis 4 Monate lang mit einer erhöhten Hautsensibilität leben müssen. Das heißt beispielsweise, dass eine Wärmexposition in dieser Zeit sehr schmerzhaft ist und dass bei körperlichen Anstrengungen ein Flush auftreten kann.

Schließlich normalisiert sich alles wieder; jedoch durchlebt die Patientin bis dahin eine schwere Zeit. Am Ende wird sie immer bestätigen, dass das Ergebnis der Mühe wert war.

Daten zur Dauer der Hautrötung

Mit folgenden Zeitspannen ist zu rechnen:

- 4 bis 5 Wochen bei Phototyp 3 und 4,
- 6 bis 12 Wochen bei Phototyp 1 bis 3,
- bis zu 6 Monate bei Phototyp 0. Als erschwerender Umstand gilt hier die Faltentiefe.

Um die Dauer der Hautrötungen zu verkürzen, werden eine LED-Licht-Therapie sowie die Behandlung mit geeigneten Cremes empfohlen.

Follikulitis

Nicht selten kommt es zu einer Follikulitis; sie kann ab der dritten postoperativen Woche auftreten. Begünstigt wird sie durch die Stimulation der Talgdrüsen und die große Menge an saprophytärem *Propionibacterium acnes*. Es han-

Leider können wir die Patientenbilder im Internet nicht zeigen, da die Patienten-Freigabe ausschliesslich für dieses Fachjournal vorliegt.

Abb. 3 ▲ Phenolpeeling, 58-jährige Patientin. Zustand **a** vor dem Peeling, **b** nach dem Peeling

Leider können wir die Patientenbilder im Internet nicht zeigen, da die Patienten-Freigabe ausschliesslich für dieses Fachjournal vorliegt.

Abb. 4 ▲ Phenolpeeling, 55-jährige Patientin. Zustand **a** vor dem Peeling, **b** nach dem Peeling

delt sich nicht um eine Infektion, sondern um ein Ungleichgewicht der normalen Sebumflora. Man sollte diese Follikel nicht berühren; empfohlen wird allenfalls eine leichte Desinfektion (ohne zu reiben) und evtl. die perorale Gabe von Tetracyclinen (nicht wegen ihrer antibiotischen, sondern wegen ihrer antienzymatischen Wirkung).

Petechien

In 5 % der Fälle treten Petechien an den Schläfen auf. Die Kapillaren erweitern sich infolge eines erhöhten Drucks. Pete-

chien verschwinden nach 3 bis 4 Monaten von selbst.

Nachsorge

Von sehr großer Bedeutung ist die Nachsorge. Auch bei komplikationsfreiem Verlauf sollte man täglich mit der Patientin telefonieren. Die Patientin betritt Neuland: Es ist wichtig und beruhigend, wenn sie sich dabei von einem erfahrenen Spezialisten begleitet und geleitet sieht.

Komplikationen

Komplikationen sind selten. Die im Folgenden in Klammern genannten Zahlen beziehen sich auf das eigene Patientenkollektiv von rund 1000 Patienten.

Dyschromie (25 Fälle)

Zu einer postoperativen Pigmentierung kommt es nicht spontan: Meist handelt es sich um eine Dyschromie infolge von Behandlungsfehlern (beim Peeling vergessene Bereiche oder ungenügender Hautkontakt der ersten Maske. Die betroffenen Hautbereiche erscheinen bernsteinfarben.

Therapie. Sobald wie möglich sollte ein erneutes Phenolpeeling der bernsteinfarbenen Zonen durchgeführt werden. Alternativ kann eine ablativ fraktionierte Lasertherapie erfolgen.

Besser ist es allerdings, eine Dyschromie von vornherein zu vermeiden, indem mit äußerster Sorgfalt gearbeitet wird. Wichtig ist eine sofortige postoperative Nachbeobachtung, um zweifelhafte Bereiche zu erkennen. Diese sollten bis zur 24. Stunde nachbehandelt werden, bevor Mimosapulver aufgebracht wird.

Achromie (4 Fälle)

In der Vergangenheit, bei Anwendung der traditionellen, tief eindringenden Formulierungen, trat diese Komplikation häufig auf. Nach einer Exopeel-Behandlung ist sie sehr selten. Deutliche Risikofaktoren sind ein hohes Alter, ein sehr heller Phototyp und tiefe Falten.

Ektropium (3 Fälle)

Bei dieser sehr seltenen Läsion beobachtet man eine größere bukkale Spannung mit Tendenz zur Umstülpung des unteren Augenlids für 2 bis 3 Wochen. Es handelt sich somit nicht um ein „echtes“ Ektropium. Gefährdet sind Patienten mit voroperierter Haut (Blepharoplastik, Lifting).

Um diese Komplikation zu vermeiden, sollte man vor dem Peeling die Hautelastizität prüfen und ggf. versuchen, eine Spannung bis zum Augenlid herzustellen, wobei der Mund des Patienten geöffnet sein muss.

Leider können wir die Patientenbilder im Internet nicht zeigen, da die Patienten-Freigabe ausschliesslich für dieses Fachjournal vorliegt.

Abb. 5 ◀ Phenolpeeling, Langzeitergebnis. Zustand **a** vor dem Peeling, **b** 2 Monate später, **c** 11 Jahre nach dem Peeling

Psychische Probleme in der ersten postoperativen Woche (4 Fälle)

Psychische Probleme in der ersten Woche, der „Woche der Pudermaske“, treten bei rund 2% der Patienten auf, besonders wenn sie in ihrer Umgebung auf Skepsis und Vorurteile stoßen. Hauptproblem der ersten Woche ist immer die Langeweile: Man fängt an zu zweifeln („Warum habe ich das getan?“) und entwickelt Angstgefühle („Ich werde für immer entstellt bleiben!“).

In dieser Situation ist es besonders wichtig, dass der Arzt (oder ein Assistent mit entsprechender Erfahrung) täglich mit der Patientin telefoniert.

Infektionen (kein Fall)

Infektionen sind selten. Sofern zu Hause ein Risiko durch Hund oder Katze besteht, werden präventiv Antibiotika verabreicht. Sollten in der ersten Woche unter der Pudermaske entsprechende Symptome auftreten, so sollten Antibiotika verordnet werden, die gegen grampositive und -negative Erreger wirken.

Das Hauptproblem einer Infektion besteht darin, dass sie den Heilungsprozess erschweren und Narben verursachen kann.

Anomale Vernarbung (4 Fälle)

Hierbei handelt es sich um eine seltene, aber sehr gefürchtete Komplikation. Mögliche Gründe sind entweder eine unbehandelte Infektion (s. oben) oder die Applikation der Peelinglösung auf eine Re-

gion, die arm an Haarfollikeln und Talgdrüsen ist (unter dem Kinn oder am Hals).

Vor Kurzem haben wir mit Prof. C. Beylot aus Bordeaux eine weitere Risikogruppe identifiziert: Patientinnen mit postmenopausaler Follikelatrophie. Bei manchen dieser Frauen mit besonders schwerer Erkrankung sind die Reparaturmechanismen stark eingeschränkt. Aus diesem Grund sollte in einer Voruntersuchung geklärt werden, ob die Flaumbehaarung am Kopfhautrand oder auf den Wangen vorhanden ist oder fehlt.

Toxizität

Mit dem Vorurteil einer angeblichen Phenoltoxizität sollte man aufräumen. Solche Bedenken bestehen in Frankreich, aber nicht in den USA, wo wesentlich mehr Peelings durchgeführt werden. Und in Frankreich wiederum findet man sie weit mehr bei Dermatologen als bei plastischen Chirurgen. Somit bestehen die größten Befürchtungen bei denen, die wenige oder gar keine Peelings durchführen.

Der Phenolabbau ist gut erforscht. Die aktivsten Organe dabei sind Leber und Niere. Daher fordert man eine Bilanzierung des hepatorenenal Umsatzes. Aber ist dies wirklich notwendig? Möglicherweise geht es hier mehr um den Selbstschutz des Arztes. Die folgenden Angaben sprechen für sich:

- Je nach Körpergewicht liegt die Phenol-Letaldosis peroral bei 8–12 g.
- Die bei Full-Face-Peelings perkutan applizierte Dosis beträgt 1 g.

Hinzuweisen ist jedoch auf asymptotische Herzrhythmusstörungen, die beim Peeling auftreten können. Dieses Problem wurde bereits in den 1950er-Jahren bei Kardioangiographien entdeckt, die sich damals durchzusetzen begannen. Man muss jedoch wissen, dass die Phenolformulierungen früher wesentlich konzentrierter und intensiver waren und dass die Prozedur in nur 10 min erfolgte.

Dem stehen unsere eigenen Erfahrungen gegenüber. Wie bereits erwähnt, haben wir im Jahr 2005 unser Anästhesieschema modifiziert. Seitdem haben wir rund 750 Patienten behandelt. Selten traten transitorische Herzrhythmusstörungen auf – kaum häufiger als bei jeder anderen Operation auch. Zudem wurden einige dieser Störungen durch Operationsangst ausgelöst.

Ergebnisse

Mit Phenolpeeling lassen sich spektakuläre Ergebnisse erzielen, auch und gerade beim Hautalterungsgrad 4 (▣ Abb. 2, 3, 4). Aber auch die Grade 2 und 3 sind für ein Tiefenpeeling gut geeignet. Wenn die Indikation richtig gestellt ist, lässt sich ein Verjüngungseffekt von 10 bis 15 Jahren erreichen. Hierbei gilt: Je elastischer und feiner die Hautbeschaffenheit, desto besser ist das Ergebnis.

Die Exopeel-Methode liefert bessere Ergebnisse als das CO₂-Laser-Resurfacing; auch die Langzeitwirkung ist überlegen (▣ Abb. 5). Wie histologische Studien zeigen, bewirkt ein chemisches Peeling eine bessere Rekonstruktion der Dermis.

Fazit für die Praxis

- Phenolpeeling eignet sich hervorragend zur Behandlung von schweren Formen der Hautalterung, selbst wenn sie als therapieresistent gelten. Auch Aknenarben sind eine wichtige Indikation, erfordern aber eine etwas andere Technik.
- Die Exopeelermethode weist gegenüber den traditionellen Formulierungen folgende Vorteile auf:
- Wenn nötig, kann man dieselbe Stelle während des Peelings mehrmals behandeln.
- Nach Entfernung der Adhäsionsmaske sind am Folgetag weitere Verbesserungen möglich.
- Das Peeling bewirkt nicht nur ein chemisches Abschmelzen der Epidermis: Über die zerstörte Schicht hinaus dringen einige Phenol- und Krotonölmoleküle in tiefere Bereiche ein, wo sie reizend und stimulierend wirken. Mit der Eindringtiefe kommt es also zu biochemischen Effekten.
- Den Patienten sollte die Einsicht vermittelt werden, dass die mit einem mitteltiefen oder tiefen Peeling verbundenen finanziellen Belastungen kein Selbstzweck sind, sondern dass es sich um eine Investition in die Pflege und den Schutz ihrer Haut handelt.
- In der Praxis muss der Arzt die Grenzen des gewählten Peelings benennen und darauf hinweisen, dass es zu unerwünschten Wirkungen kommen kann. Ziel ist die maximale Patientenzufriedenheit.

Korrespondenzadresse

J.-L.H. Vigneron
 Dermatologie Esthétique, Pdt GRCD et EISR.
 Former Pdt SFDCE, Société Française de
 Dermatologie Chirurgicale et Esthétique
 Villabianca Dermatologie
 06570 St Paul de Vence
 boss@villabianca.fr

Einhaltung ethischer Richtlinien

Interessenkonflikt. J.-L.H. Vigneron gibt an, dass kein Interessenkonflikt besteht.

Dieser Beitrag beinhaltet keine Studien an Menschen oder Tieren.

Alle Patienten, die über Bildmaterial oder anderweitige Angaben innerhalb des Manuskripts zu identifizieren sind, haben hierzu ihre schriftliche Einwilligung gegeben. Im Falle von nicht mündigen Patienten liegt die Einwilligung eines Erziehungsberechtigten oder des gesetzlich bestellten Betreuers vor.

Literatur

1. Baker TJ, Gordon HL, Mosienko P, Seckinger DL (1974) Long-term histological study of skin after chemical face peeling. *Plast Reconstr Surg* 53:522–525
2. Brody HJ (1997) Deep peeling. In: *Chemical peeling and resurfacing*, 2. Aufl. Mosby, St Louis, S 137–160
3. Butler PE, Gonzalez S, Randolph MA, Kim J, Kollias N, Yaremchuk MJ (2001) Quantitative and qualitative effects of chemical peeling on photo-aged skin: an experimental study. *Plast Reconstr Surg* 107:222–228
4. Fintsi Y (1997) Exoderm, a novel, phenol based peeling method resulting in improved safety. *Am J Cosm Surg* 14:49–54
5. Fintsi Y (1998) Exoderm chemabrasion, original method for the treatment of facial acne scars. *Intern J Cosm Surg* 6:111–114
6. Glogau RG, Matarosso SL (1999) Chemical peels, trichloroacetic and phenol. *Dermatol Clin* 13:263–276
7. Kotler R (1991) Facial peeling: phenol. In: Parish L, Lask G (Hrsg) *Aesthetic dermatology*. McGraw Hill, New York, S 128–139
8. Stegman SJ (1982) A comparative histologic study of the effects of three peeling agents and dermabrasion on normal and undamaged skin. *Aesthetic Plast Surg* 6:123–135
9. Vigneron JL (2000) Les peelings chimiques en Europe, situation actuelle. *J Japan Soc Aesth Surg* 37:55–68

Mario Goisis (Hrsg.)

Injections in Aesthetic Medicine

Atlas of Full-face and Full-body Treatment

Milan, Heidelberg, New York, Dordrecht, London: Springer-Verlag 2014, 297 S., 874 Abb., (ISBN 978-88-470-5360-1), 149,79 EUR

Wer glaubt, mit Fillern nur Falten und Lipodystrophien augmentieren zu können, sieht sich nach Lektüre dieses Buches eines Besseren belehrt. Unglaublich viele Probleme in der Ästhetik können damit behandelt werden. Aber auch die Behandlungen mit Botulinumtoxinen und PRP (Platelet-rich plasma) sind beschrieben. Alle diese Produkte und auch die Herstellung von PRP sind in verschiedenen Kapiteln ausführlich dargestellt.

Da der Herausgeber und die meisten der Autoren Gesichtschirurgen in Italien sind, ist den maxillofazialen Deformitäten natürlich ein breiter Raum gewidmet. Jedoch gibt es auch Kapitel über die Behandlung von Händen, Armen und die Augmentation von Hals und Decolleté, Mammae, Glutealregion und sogar der Waden. Die einzelnen praktischen Kapitel sind eingeteilt in Material und Geräte, Anatomie, Fehlermöglichkeiten, Indikationen, Technik der Injektion und Kontraindikationen, verbunden mit vielen erklärenden farbigen Abbildungen. Weitere wichtige Kapitel sind die ästhetische Analyse des Gesichts, die Narbenkorrektur, Auftreten und Behandlung von Komplikationen sowie komplementäre Behandlungsansätze wie die Radiofrequenz-Hautverjüngung oder mit Akustikwellen. Insgesamt ist das Buch als gelungen zu bezeichnen und als Nachschlagewerk zur praktischen Anwendung sehr zu empfehlen. Es profitieren vor allem Ärzte, die sich mit kosmetischer Medizin beschäftigen, also Ärzte für plastische Chirurgie, Gesichtschirurgen, HNO-Ärzte und Dermatologen. Das Literaturverzeichnis ist zeitgemäß und auf dem neuesten Stand, der Preis ist für das Werk adäquat.

Dr. M. Ziai, München