

Das modifizierte **subcutane Brauenlift** als Ersatz oder zur Ergänzung einer **Blepharoplastik der Oberlider**

Autor _ Dr. Dr. Frank Muggenthaler

_Einführung

Ein offener Blick und große, wache Augen sind ein zentrales Ziel aller chirurgischen Maßnahmen, um dem Gesicht einen jüngeren und harmonischeren Ausdruck zu verleihen. Daher gebührt der Korrektur der Lider eine besondere Bedeutung innerhalb der ästhetischen Gesichtschirurgie und sie zählt wahrscheinlich zu den am häufigsten durchgeführten operativen Eingriff auf diesem Gebiet.

Der Eindruck eines müden Blickes wird jedoch vor allem auch durch ein altersbedingtes Absinken der Augenbrauen erweckt. Das Absinken der Stirn und der Tiefstand der Brauen kann zu einem scheinbaren Hautüberschuss an den Oberlidern, einer sogenannten Pseudoblepharochalasis führen. Wenn dies bei der Behandlungsplanung nicht berücksichtigt wird, resultiert eine nur unvollkommene Verbesserung des Aussehens oder sogar eine unnatürliche Verkleinerung der Periorbitalregion. In der Vergangenheit wurden verschiedene Techniken zum Anheben der Brauen entwickelt, die isoliert oder in Kombination mit einer Blepharoplastik der Oberli-

der angewandt werden. Jede der Techniken hat Vor- und Nachteile, die abgewogen werden müssen.

Wir propagieren ein limitiertes subcutanes Brauenlifting, das relativ einfach durchzuführen ist, den individuellen Bedürfnissen angepasst werden kann und sehr effektiv ist. Auf Grund unserer positiven Erfahrung mit dieser Technik, führen wir Blepharoplastiken der Oberlider mehrheitlich in Kombination mit der limitierten subcutanen Brauenreposition durch.

_Das Ziel: große, wache Augen und eine Wiederherstellung des jüngeren Erscheinungsbildes

Wenn wir über die Bedeutung und den Nutzen einer Operationstechnik diskutieren, sollte ganz am Anfang das Behandlungsziel definiert werden, welches wir damit erreichen wollen.

Ein wacher, jüngerer und ausdrucksstarker Gesichtsausdruck wird ganz entscheidend vom Erscheinungsbild der Periorbitalregion geprägt. Eine klar definierte Lidfalte und Augenbrauen, deren Position zumindest am knöchernen Orbitalrand, oder etwas darüber, liegen sollte, sind wichtig. Auch die Form und Ausrichtung der Augenbrauen spielen eine große Rolle und können besondere Signale an die Umwelt senden. Altersbedingt treten eine Erschlaffung und ein echter Hautüberschuss an der Stirn und den Lidern ein. Durch verstärkte Aktivierung des M. Frontalis kann dies teilweise kompensiert werden, was aber zu einer verstärkten Ausbildung von Querfalten auf der Stirn führt. Der Muskel hebt aber nur das zentrale Areal der Stirn, weshalb die Augenbrauen ihre Stellung verändern und vor allem im seitlichen Bereich absinken. Der scheinbare Hautüberschuss an den Oberlidern tritt daher über der seitlichen Lidspalte besonders deutlich in Erscheinung.

Wir müssen aber auch zur Kenntnis nehmen, dass unsere Gesichter von vorneherein sehr unterschiedlich sein können und dass bei Frauen höher stehende Augenbrauen und eine hohe Lidfalte attraktiver wirken als bei Männern. Um das Ziel einer

Abb. 1 und 2 _ Vor der Op Markierung der Ausdehnung der Hautdissektion, welche von einer Inzisionslinie am Haaransatz ausgeht. Dieselbe Patientin fünf Tage nach dem modifizierten Brauenlift und einer Blepharoplastik der Oberlider.

Leider können wir die Patientenbilder im Internet nicht zeigen, da die Patienten-Freigabe ausschliesslich für dieses Fachjournal vorliegt.

Leider können wir die Patientenbilder im Internet nicht zeigen, da die Patienten-Freigabe ausschliesslich für dieses Fachjournal vorliegt.

Abb. 3 und 4_ Die Stirnhaut wird soweit ohne grössere Spannung angehoben, bis die Brauen die gewünschte Position erlangen. Der Hautüberschuss beträgt meistens etwa 20 mm und wird excidiert.

„Verjüngung“ des Gesichtes besser bestimmen zu können, ist es sehr hilfreich, Fotos aus früheren Jahren anzusehen. Dies zeigt dann sehr deutlich, ob und um wie viel sich die Augenbrauenposition verändert hat.

Die Blepharoplastik der Oberlider wird fälschlicher Weise oft als einfacher Eingriff dargestellt, der auch von Behandlern mit wenig Erfahrung relativ sicher und effektiv durchgeführt werden könne. Dass es genügt, eine Spindelscheinbar überschüssiger Haut zu entfernen ist aber eine viel zu einfache Betrachtungsweise. Aus diesem Missverständnis resultieren dann ein weiteres Absinken der Augenbrauen, vor allem im seitlichen Bereich, und eine unnötig weit nach lateral auslaufende Schnittführung, die dann die eigentliche Lidhaut verlässt und in den Brauenwulst hineinreicht.

In Kenntnis dieser Zusammenhänge wurden in der Vergangenheit einige Techniken des Brauen- und des Stirnlifts entwickelt, die je nach gewählter Dissektionsschicht und Lage und Länge der Schnitte sehr unterschiedlich sind.

Bis Anfang der 90iger Jahre war das sogenannte coronare Stirnlifting mit subgalealer Präparationsebene das Verfahren der Wahl. Ein entscheidender Nachteil dieser Technik ist jedoch die resultierende Anhebung des Haaransatzes. In vielen Fällen werden dadurch die Gesichtsproportionen ungünstig verändert und lassen das Gesicht älter aussehen, was natürlich nicht erstrebenswert ist.

Dieser Nachteil konnte durch die Platzierung der Schnitte am Haaransatz ausgeglichen werden. Die resultierenden Narben waren bei schonender

Durchführung in den meisten Fällen akzeptabel. Die mit dieser Technik zwingend einhergehende An- oder Hypästhesie hinter dem Haaransatz wird jedoch von vielen Patienten als unangenehm empfunden und dies oftmals auch viele Jahre nach dem Eingriff.

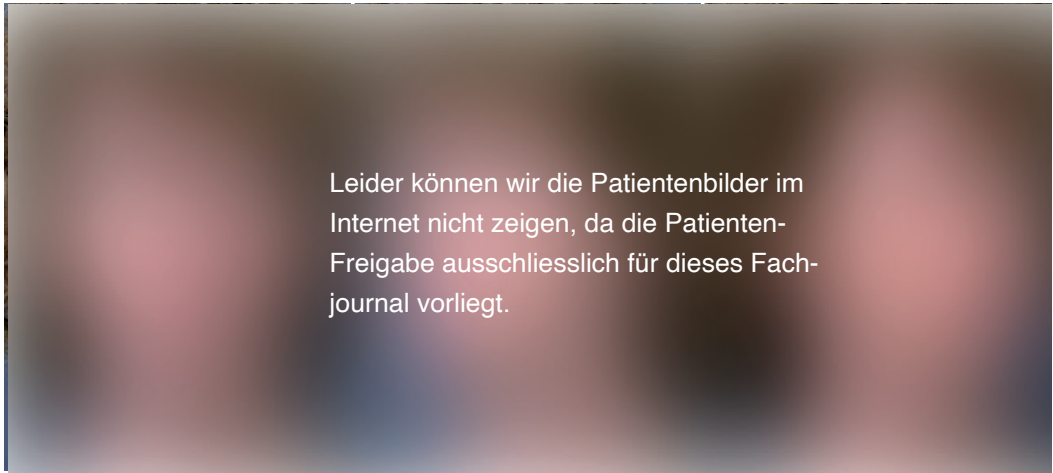
Zur Mitte der 90iger Jahre gewannen endoskopische Techniken des subperiostalen Stirnliftings zunehmend an Popularität, wurden in der Folgezeit weiter entwickelt und werden vor allem in der angelsächsischen Fachliteratur im Moment noch als eine Art „Goldstandard“ gepriesen. Als wesentlicher Vorteil dieser Technik wird die Vermeidung sichtbarer Narben gepriesen. Die subperiostale Präparation ist allerdings alles andere als schonend, sondern kann zu ausgeprägten und länger anhaltenden Schwellungen und Missempfindungen führen. Ein ganz entscheidender Nachteil des endoskopischen Stirnlifts ist offensichtlich die unzureichende Effektivität in Gestalt unzureichender Anhebung der Brauen und ungenügender Langzeitwirkung. Gute und anhaltende Ergebnisse werden anscheinend nur von sehr wenigen und sehr erfahrenen Behandlern erzielt. Die Indikation für diese Technik scheint auch nur auf jüngere Patienten beschränkt zu sein, bei denen kein nennenswerter Hautüberschuss an der Stirn vorliegt. Genau in diesen Fällen kann aber durch einfache Botulinumtoxin Behandlungen des M. orbicularis wahrscheinlich ein ähnliches oder sogar überzeugenderes Anheben der Brauen erzielt werden.

Das subcutane Stirnlift mit Schnittführung an der Haargrenze findet in der Literatur wenig Beachtung,

Leider können wir die Patientenbilder im Internet nicht zeigen, da die Patienten-Freigabe ausschliesslich für dieses Fachjournal vorliegt.

Abb. 5 und 6_ Auf jeder Seite werden zwei Gummilaschen eingelegt. Ein Verband mit mässiger Druckwirkung sorgt dafür, dass die Hautlappen gut anliegen.

Abb. 7–9 46-jährige Patientin, bei der eine deutliche Ptose der Brauen und Blepharochalasis der Oberlider vorliegt.



obwohl es das älteste Verfahren ist und nachweislich eine sehr beeindruckende und dauerhafte Anhebung der Brauen ermöglicht. Unserer Ansicht nach mögen die folgenden Gründe für die geringe Verbreitung und Akzeptanz sprechen:

- _ Bei großflächiger Dissektion der gesamten Stirnhaut können sehr viel leichter Durchblutungsstörungen an den Rändern des Hautlappens, vor allem im oberen Schläfenbereich auftreten als bei den anderen genannten Techniken. Um diese Komplikation zu vermeiden, bedarf es einer sehr sorgfältigen und schonenden Präparationstechnik und es sollten Nachblutungen und damit einhergehende größere Hautabhebungen sicher vermieden werden. Ein ausgeprägter Nikotinabusus erhöht sicherlich auch signifikant das Risiko einer Durchblutungsstörung bei dieser Technik.
- _ Wenn die Schnittführung konsequent am gesamten Haaransatz entlang geführt wird, können im Schläfenbereich unschöne und auffällige Narben resultieren, da hier die Haarschäfte in der Regel sehr schräg nach dorsal gerichtet sind und damit die Narben nicht verdecken.
- _ Gerade im Vergleich zu endoskopischen Techniken erscheint das subcutane Stirnlift geradezu

banal und mag daher nicht den Marketing-Effekt eines „neuen High-Tech“ Verfahrens mit sich bringen.

Den Nachteilen stehen die folgenden Vorteile gegenüber:

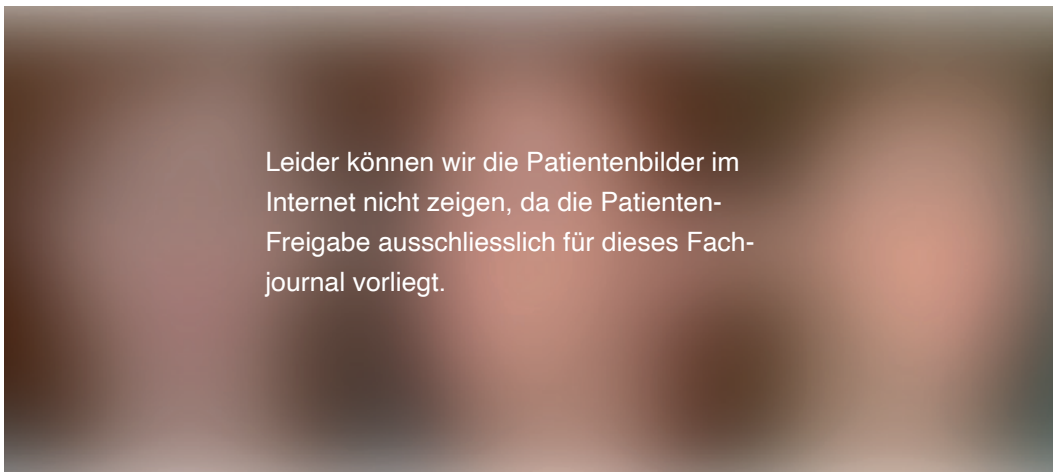
- _ Einfache und zeitsparende Durchführung
- _ sehr gute und weite Reposition der Brauen, wobei individuell das Ausmaß der Brauanhebung auf die erforderlichen Bedürfnisse leicht angepasst werden kann.
- _ keine dauerhafte Einschränkung der Hautsensibilität.
- _ Sehr gute Haltbarkeit des Ergebnisses. Das postoperativ erzielte Ausmaß der Brauanhebung bleibt über sehr lange Zeit erhalten.

Wir wenden das subcutane Stirnlift in modifizierter Form an, in Kombination mit einem kompletten Gesichtslifting oder isoliert zur Korrektur der Pseudoblepharochalasis. In vielen Fällen kann dabei auch auf eine Blepharoplastik der Oberlider komplett verzichtet werden.

_Vorbereitung

Da vielen Patienten zunächst nicht bewusst ist, welche Bedeutung die Position und das Absinken der

Abb. 10–12 Dieselbe Patientin sechs Monate nach Facelift, modifiziertem Brauenlift und Blepharoplastik der Oberlider.



Leider können wir die Patientenbilder im Internet nicht zeigen, da die Patienten-Freigabe ausschliesslich für dieses Fachjournal vorliegt.

Augenbrauen für die scheinbare Entstehung eines Hautüberschusses an den Oberlidern hat, kommt der ausführlichen Beratung zunächst eine besondere Rolle zu.

In sehr vielen Fällen wenden wir zunächst Botulinumtoxin Injektionen am lateralen Teil des M. orbicularis an. Gerade wenn dieser Muskel über einen großen Tonus verfügt, kann das Ausmaß des Brauenliftings durch die einfachen Injektionen sehr beträchtlich sein. In einigen Fällen kann dadurch die Notwendigkeit eines operativen Eingriffes komplett aufgeschoben werden. Aber, auch wenn die Anhebung der Brauen nicht sehr deutlich ist, helfen die Botulinumtoxin Injektionen, um nach einer anschließenden operativen Reposition der Brauen eine möglichst hohe Stellung während der Abheilphase zu gewährleisten. Wir gehen davon aus, dass damit auch bessere Ergebnisse auf längere Sicht erzielt werden können.

Op-Technik

Repositionen der Augenbrauen führen wir überwiegend in Kombination mit einer Blepharoplastik der Oberlider, einem Facelifting oder beidem durch. Intravenöse Analgosedierung werden bei längeren

und umfangreicheren Eingriffen angewandt, während ansonsten eine sedierende Prämedikation genügt. Damit und in Kombination mit einer lokalen Anästhesie lassen sich alle Eingriffe sicher und für den Patienten schmerzarm durchführen.

Beim wachen sitzenden Patienten wird zunächst das Ausmaß der angestrebten Brauanhebung bestimmt. Diese beträgt im seitlichen Bereich etwa zwischen 5 und 10 mm und fällt nach medial auf Werte von etwa 0 bis 2 mm zurück.

Am Haaransatz werden nun die Inzisionslinien markiert. Diese folgen genau der natürlichen vorgegebenen Haarlinie, sind jeweils etwa 5 bis 6 cm lang und enden etwa 2 bis 3 cm lateral der Stirnmitte. Das Ausmaß der zu entfernenden Oberlidhaut wird bei manuell angehobener Augenbraue festgelegt und ist natürlich um einiges geringer als ohne die Reposition der Brauen. Vor allem die notwendige Ausdehnung der Hautexcision nach lateral fällt erheblich kürzer aus und überschreitet die laterale Lidspalte nur geringfügig.

Wir führen die Blepharoplastik der Oberlider immer vor der Reposition der Brauen durch. Damit lassen sich unserer Erfahrung nach Fehler bei einer etwaigen Platzierung der Schnitte außerhalb der Umschlagsfalte besser vermeiden.

Abb. 13 und 14 54-jährige Patientin mit ausgeprägter Ptose der Brauen und Blepharochalasis der Oberlider

Abb. 15 und 16 Dieselbe Patientin fünf Monate nach Facelifft, modifiziertem Brauenlift und Blepharoplastik der Oberlider.

Abb. 17 und 18 56-jährige Patientin mit ausgeprägter Ptose der Brauen und Blepharochalasis der Oberlider.

Abb. 19 und 20 Dieselbe Patientin ein Jahr nach Facelifft, modifiziertem Brauenlift und Blepharoplastik der Oberlider.

Leider können wir die Patientenbilder im Internet nicht zeigen, da die Patienten-Freigabe ausschliesslich für dieses Fachjournal vorliegt.

Leider können wir die Patientenbilder im Internet nicht zeigen, da die Patienten-Freigabe ausschliesslich für dieses Fachjournal vorliegt.

Abb. 21 und 22_ 47-jährige Patientin mit sehr ausgeprägter Ptose der Brauen, die auch eine funktionelle Einschränkung des Gesichtsfeldes bewirkt.

Die Incisionen am Haaransatz werden sehr weit abgescrängt und schneiden mehrere Reihen von Haarfollikeln an. Aus diesen wachsen später neuer Haare und verdecken die Narben nahezu vollständig. Die Hautdissektion erfolgt streng subcutan. Die Präparationsebene darf auf keinen Fall verlassen werden, um sensible Nerven in der Tiefe und das Gefässnetz an der Lappenunterseite nicht zu verletzen.

Die Ausdehnung der Hautdissektion reicht maximal 1 bis 2 cm oberhalb des Orbitarandes, bis eine spannungsarme Anhebung der Augenbraue auf das angestrebte Maß möglich ist. Daraus ergibt sich dann ein zu excidierender Hautüberschuss von maximal etwa 15 bis 25 mm. Nach sorgfältiger Blutstillung erfolgt der Wundverschluss mit mehreren Hautklammern, Matratzennähten und einer überwindlichen fortlaufenden resorbierbaren Naht (jeweils Vicryl Rapid 5/0, Fa. ETHICON) zur Feinadaptation der Wundränder. Zur Drainage werden jeweils ein bis zwei Gummilaschen eingelegt. Es folgt ein Verband mit mäßiger Kompressionswirkung.

Abb. 23 bis 26_ Dieselbe Patientin 18 Monate nach einem modifizierten Brauenlifting in Kombination mit einem Lifting von Wangen und Hals. Auf eine Blepharoplastik der Oberlider konnte verzichtet werden. Die Schnittführung am Haaransatz der Stirn hat keine sichtbaren Narben hinterlassen.

Leider können wir die Patientenbilder im Internet nicht zeigen, da die Patienten-Freigabe ausschliesslich für dieses Fachjournal vorliegt.

Die Laschen und der Verband werden am Tag nach dem Eingriff entfernt. Die Hautklammern werden ebenfalls am ersten, spätestens jedoch am dritten postoperativen Tag entfernt, um bleibende Einstichmarken zu vermeiden.

Zusammenfassung

Um das angestrebte Ziel einer Blepharoplastik der Oberlider zu erreichen, halten wir in sehr vielen Fällen die zusätzliche Reposition abgesunkener Augenbrauen für notwendig. Um ein weiteres Absinken der Brauen in Folge der Blepharoplastik zu vermeiden, ist eine Brauenreposition auch dann sinnvoll, wenn keine deutliche Anhebung der Brauen erforderlich ist. Dies ist vor allem im lateralen Brauenbereich wichtig. Im Vergleich zu alternativen Verfahren erscheint uns eine begrenzte subcutane Dissektion in Verbindung mit einem Hairlinecut, der den mittleren Stirnbereich ausspart, als das Verfahren der Wahl. Es ist eine relativ einfach zu erlernende und durchzuführende Technik, die sicher gute Ergebnisse ermöglicht. Da auch unangenehme Begleiterscheinungen für Patienten mit dieser Vorgehensweise auf ein Minimum reduziert werden, ist die Akzeptanz und Zufriedenheit auf Patientenseite sehr hoch.

Literatur

- Guyuron B, Davies B: Subcutaneous anterior hairline forehead rhytidectomy. *Aesthetic Plast Surg*, 1988; Volume 12, Seiten 77–83
- Connell B F, Lambros Val S: The Forehead Lift: techniques to avoid complications and produce optimal results. *Aesthetic Plast Surg*; 1989, Volume 13, Seiten 217–237
- Troilius C A: A Comparison between subgaleal and subperiosteal brow lifts. *Plast Reconstr Surg*, 1999, Volume 104, Seiten 1079–1090
- Knize D M: Limited Incision Forehead Lift for Eyebrow elevation to enhance upper blepharoplasty. *Plast Reconstr Surg* 2000, Volume 105, Seiten 1120–1127
- Miller T A: Lateral Subcutaneous Browlift. *Aesthetic Surgery Journal*, 2003, Volume 23, Seiten 205–210
- Bernard R W, Greenwald, J A, Beran, S J, Morello D C: Enhancing Upper Lid Aesthetics with the Lateral Subcutaneous Brow Lift. *Aesthetic Surgery Journal*, 2006, Volume 26, Seiten 19–23
- Schrank C, Levy Y: Das "Upper Facelift". *J Aesth Chir*, 2008, Volume 1, Seiten

Kontakt

face



**Ästhetische
Gesichtschirurgie**
**Dr. Dr. Frank
Muggenthaler**
Blumenrain 12
4051 Basel, Schweiz
www.muggenthaler.ch

